DE L'ÉPIDERME

ET DES

ÉPITHÉLIUMS

PARIS. — IMPRIMERIE DE E. MARTINET, RUE MIGNON, 2

DE L'ÉPIDERME

ET DES

ÉPITHÉLIUMS

PAR

LE Dr L.-H. FARABEUF

PROSECTEUR A LA FACULTÉ DE MÉDECINE

Ancien interne lauréat des hôpitaux, membre de la Société anatomique.

PRESENTED
M Gizo

PARIS

G. MASSON, ÉDITEUR

LIBRAIRE DE L'ACADÉMIE DE MÉDECINE

PLACE DE L'ÉCOLE-DE-MÉDECINE

1872

TABLE DES MATIÈRES

PREMIÈRE PARTIE

DES ÉPITHÉLIUMS EN GÉNÉRAL

Chapitre premier. — Anatomie, élément épithélial 1
Tissu épithélial 10
Nerfs des épithéliums 15
Chap. II. — Physiologie 26
Nutrition des épithéliums 26
Transplantations épithéliales 44

DEUXIÈME PARTIE.

DES ÉPITHÉLIUMS EN PARTICULIER

Chapitre premier. — Des épithéliums nucléaires 65
Chap. II. — Des épithéliums sphéroïdaux 78
Épithéliums des glandes en grappes 83
Épithélium hépatique 98
Epithélium rénal 101
Epithélium testiculaire 105
Epithélium ovarien 109
Chap. III. — Des épithéliums cylindriques 115
Art. 1er. — Epithélium cylindrique simple 115
Art. 2. — Epithélium vibratile 125
Epithéliums des voies respiratoires 143
Epithélium vibratile de l'appareil génital 153
Épithélium de l'épendyme 161

Chap. IV. — Epithéliums pavimenteux..... 165
Art. 1er. — Des épithéliums à cellules plates ou endothéliums..... 166
Épithélium des séreuses en particulier..... 187
Epithélium de l'amnios et du cordon ombilical..... 190
Epithélium vasculaire..... 193
Endothélium des centres nerveux, des nerfs et du système grand lymphatique..... 20
Epithélium pulmonaire..... 211
Epithéliums pavimenteux mous..... 216
Epithélium de la cornée..... 221
Epithélium poiymorphe des voies urinaires..... 228
Art. 3. — Epithélium dermique ou épiderme..... 231
Epiderme dans la série animale..... 267
Appendices épidermiques..... 270
Fonctions de l'épiderme..... 278

FIN DE LA TABLE DES MATIÈRES.

PARIS. — IMPRIMERIE DE E. MARTINET, RUE MIGNON, 2

A MES AMIS

A TOUS CEUX QUI PENDANT LES ÉPREUVES DE CE CONCOURS M'ONT ENCOURAGÉ ET SOULAGÉ.

Mes chers amis, il me restera de ce concours un souvenir ineffaçable. Les témoignages de sympathie que vous m'avez prodigués ont rempli mon cœur de joie et d'orgueil. L'estime des gens de bien est le plus haut prix que l'homme puisse et doive s'efforcer de conquérir : il m'a semblé que je touchais au but.

L. H. FARABEUF.

Digitized by the Internet Archive
in 2015

https://archive.org/details/b22298046

Après avoir mis la dernière main à ce travail je suis épouvanté moins de ce que j'ai fait que de ce qui me reste à faire. Enfermé dans un sujet immense, j'ai dû faire face de tous côtés, mais je ne me dissimule pas la faiblesse de mes remparts, et les nombreux points favorables à l'assaillant.

J'avais d'abord eu la pensée de traiter seulement des épithéliums en général, mais le premier mot du titre qui m'avait été imposé, me fit croire qu'on me demandait plus. J'ai donc essayé d'entrer dans les détails de la question, mais je sens aujourd'hui que j'aurais eu tout avantage à réserver mon temps pour l'étude générale des épithéliums.

Je voudrais exposer ici, non pas mon plan que chacun saisira facilement, mais les raisons qui me l'ont fait adopter.

D'abord, j'ai rejeté l'étude de l'épiderme à la fin ; non pas pour le sacrifier, on le verra du reste, mais pour rester méthodique et ne pas séparer ce qui doit être uni.

Ensuite, j'ai compris que sous le nom d'épithéliums, il s'agissait de membranes et non d'éléments. A ce propos, je ferai remarquer la confusion de langage qui règne dans presque tous les écrits consultés, entre deux mots exprimant deux choses aussi différentes que le tout et la partie, le tissu et l'élément. Je me suis efforcé de ne pas tomber dans cet écueil.

L'étude que j'avais à faire, touche en particulier à la plupart des sujets d'anatomie et de physiologie ; et de plus, elle confine aux questions de doctrines les plus controversées.

Qu'est-ce qu'on doit entendre par le mot épithélium ? Comment naissent les cellules épithéliales et comment se multiplient-elles ? Comment se nourrissent les épithéliums ?

La première de ces questions, je l'ai résolue contre His qui divise les membranes épithéliales en deux classes les *endotheliums* et les *épitheliums* suivant qu'elles naissent du feuillet intermédiaire ou des autres feuillets du blastoderme. J'avais pour moi de grandes autorités et qui plus est, des faits, comme on le verra plus loin.

Il eut été intéressant de suivre l'évolution des épithéliums depuis la formation du blastoderme jusqu'à la naissance. Avec les données de la science actuelle sur ce chapitre, on comprendra que je l'aie négligé.

Comment naissent les épithéliums ? Ici je me trouve en face des deux théories de la genèse et de la prolifération. Si genèse signifie seulement génération spontanée, et prolifération multiplication par segmentation, les deux théories sont inconciliables.

A mon avis, il n'en est point ainsi. On verra que j'ai employé le mot prolifération dans son sens le plus large à savoir multiplication, quel que soit le processus. Quel que soit le mode de la génération, le résultat est le même : la multiplication des êtres.

Je me suis servi du mot retour à l'état embryonnaire en l'élargissant parallèlement. Car s'il est vrai que des cellules adultes ou vieilles peuvent *accidentellement* retrouver une espèce de virilité qui leur permette de se multiplier, le fait n'en est pas moins exceptionnel pour un grand nombre d'eléments épithéliaux.

Après la desquamation, si les éléments nouveaux sont embryonnaires, ce n'est point par retour, c'est par progrès : ce sont les éléments de la nouvelle génération qui sont embryonnaires.

Les deux théories concernant la production des éléments épithéliaux interviennent encore pour expliquer leur nutrition.

De l'ancienne Faculté de Strasbourg sont sortis de nombreux travaux sur la physiologie des épithéliums, la plupart, sinon tous, inspirés par un homme dont le beau caractère et la grande originalité, viennent pour ainsi dire de nous être révélés. Les élèves de Küss, réfugiés au milieu de nous et fraternellement accueillis, se sont empressés de faire revivre pour sa mémoire et à notre grand avantage, l'enseignement de leur maître préféré. J'ai bien regretté de n'être pas initié depuis longtemps aux idées de cet esprit original ; comme j'ai regretté d'un autre côté, que les circonstances m'aient interdit l'accès d'une source où j'aurais, en d'autres temps, trouvé tant de choses concernant mon sujet.

Küss et ses élèves, Billet, Bédoin, Lahillonne, font du globule épithélial un être qui vit et se reproduit d'une manière indépendante, tantôt aux dépens de la membrane, tantôt aux dépens du milieu qui baigne l'épithélium.

Robin, au contraire, et son école (Cabadé, Taule, Clémenceau), sacrifient le globule ; ce n'est plus qu'un produit du blastème, produit lui-même d'une membrane ou d'un tissu sous-jacent.

La cellule épithéliale est probablement et moins libre et moins indépendante. Pourquoi ne serait-elle pas comme un végétal vivant à la fois et du sol et de l'athmosphère ?

Est-ce que les épithéliums ne ressentent pas comme la plante les influences salutaires ou pernicieuses des milieux avec lesquels ils sont en rapport ?

Si la membrane sous-épithéliale est chargée de préparer les aliments des cellules, ne voyons-nous pas l'humus jouer un rôle semblable en faveur des racines de l'arbre ? Cependant, cet arbre recèle une force d'assimilation et de désassimilation personnelle. Il se reproduit par semis et par boutures ; transplanté, il continue à vivre.

Les éléments épithéliatix, eux aussi, peuvent être transplantés, eux aussi, dans le jeune âge, se multiplient par segmentation. Pourquoi ne donneraient-ils pas de graines ?

Nous ne savons rien de précis là-dessus, mais il ne me paraît pas déraisonnable de porter son esprit vers ces questions.

Pour ce qui regarde l'ordre adopté dans ce travail, je renvoie à la table analytique que j'ai dressée pour la commodité du lecteur et l'agrément de mes argumentateurs.

Parmi les figures contenues dans cette thèse, les unes sont tirées des ouvrages de Kölliker et de Frey ; je les dois à l'obligeance désintéressée de MM. Masson et Savy ; les autres m'ont été prêtées par M. Ranvier, elles sont inédites et regardent les épithéliums des séreuses et du tissu conjonctif. M. Mierzejiesky m'a communiqué un très-beau dessin représentant l'épithélium épendymaire. Enfin, j'ai emprunté aussi aux dessins préparés par M. Hénocque pour notre *Traité d'anatomie*.

DE L'ÉPIDERME

ET DES

ÉPITHÉLIUMS

PREMIÈRE PARTIE

DES ÉPITHÉLIUMS EN GÉNÉRAL

CHAPITRE PREMIER

ANATOMIE

Idée générale des Épithéliums.

Toutes les surfaces libres du corps humain qui sont au contact du milieu extérieur, comme la peau, la muqueuse digestive et leurs annexes; toutes celles qui renferment le sang et la lymphe, véritable milieu intérieur; toutes les parois des cavités closes, séreuses, glandulaires ou sensorielles, sauf de rares exceptions, sont tapissées par des membranes qui portent le nom d'*épithéliums*.

Les épithéliums sont donc bien les intermédiaires entre les milieux et les tissus; intermédiaires quelquefois indifférents et inertes, mais le plus souvent doués d'une activité propre et d'une puissance métabolique considérable.

Rien n'est plus simple que de se les représenter sous leur vrai jour : il suffit, sur un ovule fécondé, de suivre les phases de la formation des trois feuillets du blastoderme. Tant que,

dans l'intermédiaire, le cœur n'a pas paru, ce feuillet, rudiment de nos tissus, vit et s'accroît directement aux dépens des deux autres, le corné ou extérieur, futur épithélium dermique, et le muqueux ou intérieur, futur épithélium intestinal, entre lesquels il est emprisonné.

Mais il arrive un moment où, dans son épaisseur, se creuse un réservoir, le cœur, d'abord simple, puis ramifié, qui, né au milieu de cellules, a pour parois des cellules aplaties et contiguës. Le contenu est le sang; le contenant une simple membrane celluleuse, l'épithélium intérieur ou endothélium.

Dès ce moment, la circulation alimentaire de l'embryon cesse d'être pour ainsi dire diffuse. Le système circulatoire présente des racines creuses qui se rapprochent du vitellus et s'y plongent comme plus tard la villosité intestinale dans le produit de la digestion. Dans les deux cas, l'aliment est séparé du sang par deux épithéliums : l'intérieur et l'extérieur. Il en est toujours ainsi dans les échanges que fait le sang avec le milieu extérieur, qu'il s'agisse d'une absorption ou d'une excrétion. Au contraire, les tissus fondamentaux ne sont séparés du milieu intérieur que par l'épithélium du vaisseau qui le contient, et ce revêtement est mince, à peu près indifférent, facile à traverser, aussi les échanges se font-ils rapidement et sans modification sensible de la substance échangée. Les épithéliums vasculaires n'ont point à métamorphoser les principes que le plasma sanguin cède aux tissus, pas plus qu'il n'ont à modifier les excréta que les tissus restituent au plasma, car il y a entre la composition de ces deux facteurs, sang et tissus, une analogie assez grande pour qu'on ait pu dire, d'une manière imprudente peut-être, mais sans trop errer : Le sang est de la chair coulante.

Il est raisonnable d'admettre que, dans les relations établies entre le sang et l'extérieur pour l'assimilation et la désassimilation, le rôle principal appartient à l'épithélium vivace de la surface extérieure. Ce rôle est considérable. S'agit-il d'ab-

sorber une peptone? Elle doit subir au passage une modification isomérique, sinon plus. S'agit-il d'excréter un résidu? L'épithélium ne doit laisser passer que ce résidu. S'agit-il de sécréter un ferment digestif? L'épithélium doit composer ce ferment. S'agit-il enfin de produire un germe, un ovule mâle ou femelle? L'épithélium doit préparer les matériaux favorables à sa genèse ou à son développement.

Au point de vue physiologique, il y a un abîme entre les épithéliums proprement dits et les minces lamelles qui tapissent les séreuses, les vaisseaux et les alvéoles pulmonaires. Mais nous verrons plus loin que cet abîme est plus apparent que réel.

L'épithélium extérieur, dans les régions où il fonctionne activement, glandes et intestin, est le véritable intermédiaire entre l'aliment et le tissu. C'est lui, je le répète, qui fabrique les sucs digestifs; lui qui, dans une deuxième opération, absorbe et rend définitivement assimilables les produits de la digestion; lui aussi, qui purifie le sang souillé par les excréta qu'il a reçus des tissus constituants.

En d'autres régions, l'épithélium extérieur, au lieu d'entretenir le commerce de l'économie avec le milieu ambiant, interdit au contraire tout échange, par son imperméabilité. C'est un enduit protecteur qui vit aux dépens du tissu qu'il protége.

Il est une autre classe d'épithéliums, vraisemblablement actifs, sans relations avec l'extérieur, dont le rôle obscur se borne à opérer sur le sang lui-même; ce sont les membranes ou amas de cellules et de noyaux qui tapissent ou remplissent les vésicules closes et les réseaux des glandes dites vasculaires sanguines et lymphatiques, etc.

Élément épithélial.

Les membranes auxquelles on applique en général le nom d'épithéliums sont formées d'éléments juxtaposés et quelquefois stratifiés. Ces éléments sont la plupart du temps des cellules et très-rarement des noyaux.

La cellule épithéliale est *une* dans son jeune âge, en ne considérant que ses caractères physiques ; c'est une masse globuleuse nucléée et dépourvue d'enveloppe. Par les progrès du développement, elle revêt une forme et une constitution spéciales à chacun des organes épithéliaux qu'elle contribue à former. C'est cette cellule à l'état adulte qu'il faut d'abord étudier en faisant pour un moment abstraction de sa forme et la considérant comme globuleuse.

Schwann, en 1839, assimilant la cellule végétale à la cellule animale, enseigna que cette dernière, d'abord simple masse de protoplasma, comme on dit aujourd'hui, s'entourait plus tard d'une véritable membrane nécessaire et constante. Mais cette doctrine, grâce à Schultze, Kuhne, etc., est aujourd'hui abandonnée ; on sait que le plus grand nombre des cellules, car le mot a été conservé, naissent, vivent et disparaissent normalement sans jamais présenter de membrane. Les éléments épithéliaux sont donc en général de simples protoblastes contenant un noyau, de nombreuses granulations, et en de certains points, des pigments de diverses couleurs.

Ces *pigments* seront étudiés surtout à l'article Épiderme, mais dès à présent je dois signaler leur existence ordinaire dans la couche muqueuse de Malpighi, l'uvée, etc. Chez les nègres, « on trouve des pigments sous la forme de taches noires, plus ou moins étendues, non-seulement sur la langue, sur le voile du palais et sur la conjonctive, aux angles externes des yeux, mais aussi sur la muqueuse intestinale..... Les membranes muqueuses apparentes de la bouche, des narines, présen-

tent une couleur cerise, à l'exception des lèvres qui sont bleuâtres (1). »

Sans parler pour le moment des colorations qu'éprouvent les épithéliums à la suite d'altérations pathologiques (hémorrhagies interstitielles, mélanose), je dois faire remarquer que la pigmentation physiologique des cellules aux dépens des matières colorantes du sang s'observe très-facilement dans la rate : on trouve à l'état normal dans la boue splénique des éléments contenant du pigment rouge, jaune ou noir.

Ce qui se passe dans l'ovaire, lors de la formation des corps jaunes après la chute de l'ovule et l'hémorrhagie dans le follicule de Graaf, est un exemple de formation successive de pigment rouge et de pigment noir (cicatrices ardoisées).

Le *noyau* des cellules épithéliales ne manque jamais, si ce n'est dans les dérivés cornés de l'épiderme ; dans les cellules jeunes, il est nucléolé, volumineux, régulièrement arrondi, ou ovoïde, suivant la forme de l'élément ; il s'atrophie avec l'âge et devient irrégulier. La coloration du noyau par le carmin réussit facilement, et c'est un moyen journellement employé pour l'étude des épithéliums plats. Les épithéliums proprement dits résistent longtemps à la putréfaction ; l'acide acétique les rend un peu plus transparents sans les dissoudre ; l'acide sulfurique et la potasse ne parviennent même que difficilement à les attaquer. Ces réactions variant en intensité avec le genre d'épithélium, il n'y a pas lieu d'insister ici. Je ferai la même remarque à propos des dimensions des cellules, tout en indiquant comme diamètre moyen d'un élément adulte de forme quelconque ramené à l'état sphéroïdal, 15 à 20 μ.

D'une manière générale, on peut dire que l'élément épithélial type est formé de ce que l'on appelle protoplasma, c'est-à-dire substance demi-liquide contenant des albuminoïdes coagulables par la chaleur, des matières grasses lar-

(1) Pruner-bey, in C. Vogt, *Leçons sur l'homme*, p. 342.

vées, des sels, etc. Des substances spéciales à chaque espèce d'épithélium interviennent dans sa composition : par exemple, dans l'épithélium glandulaire, le produit de sécrétion existe dans les cellules et s'y accumule si l'excrétion est intermittente. On devine donc par la variété des matières secrétées et excrétées, ou produites et retenues par les épithéliums (kératine), que la composition des éléments diffère évidemment dans chaque espèce d'épithélium.

Des granulations albumineuses solides, des gouttelettes graisseuses, se montrent généralement et en quantité variable dans la masse cellulaire. Il en est de même des matières colorantes. L'épithélium hépatique serait un des plus complexes, car il renfermerait outre sa substance propre, de la matière colorante et des sels biliaires, de la graisse en quantité et de la matière glycogène sans parler de son ferment. Mais il faut observer que les matières ainsi emmagasinées dans la masse cellulaire sont pour ainsi dire, simplement à côté de sa propre substance, qui reste ce qu'elle était jeune, sauf altérations intimes produites par l'âge de l'élément.

Virchow appelle mucine, une substance précipitée en traitant du mucus par l'acide acétique et que tout le monde connaît. Cette substance est le résultat de l'élaboration des cellules épithéliales muqueuses, car on retrouve dans l'intérieur de ces dernières un liquide semblable. Une autre substance, la matière colloïde, peut résulter également d'une métamorphose physiologique des cellules. Elle diffère de la mucine en ce qu'elle ne précipite pas par l'acide acétique.

L'élément épithélial jeune, fraîchement détaché d'une muqueuse, est transparent, mou, compressible ; après un temps variable, suivant sa résistance et les conditions atmosphériques, il s'obscurcit, devient granuleux, dur et en apparence mieux limité. Si on l'arrose d'un liquide favorable, tel que l'eau alcalinisée, il exsude une ou plusieurs goutte

transparentes ou sarcodiques, qui tantôt se répandent dans le liquide, tantôt restent à l'intérieur de la masse cellulaire jusqu'à ce que celle-ci crève et disparaisse.

La forme des éléments épithéliaux est importante à considérer, car c'est encore elle qui fournit la meilleure base de classification. Tous, ai-je dit, naissent sphéroïdaux, c'est-à-dire sous la forme d'un corps sphérique ou polyédrique, dont tous les diamètres sont sensiblement égaux. Les uns conservent cette forme : on les appelle sphériques ou sphéroïdaux (Bowman) ; les autres s'allongent en prisme ou en cylindre, d'où le nom de prismatiques et cylindriques (*Columnar*, Bowman) ; d'autres au contraire s'aplatissent plus ou moins et deviennent pavimenteux (*scaly*, *lamellar*, *tabular*, *flattened*, angl. ; *pflaster-ep.* all.) Mais ces formes, on pourrait dire génériques, ne sont pas les seules à signaler. Ainsi, l'épithélium prismatique peut être court ou long, mais surtout sa base libre peut être recouverte d'un plateau adhérent, véritable cuticule ou simple épaississement de la membrane s'il est vrai qu'elle existe, et ce plateau peut être garni de cils vibratiles.

Voici ce que disent Cornil et Ranvier (1) : « Les cellules qui entrent dans la composition des épithéliums présentent des formes et des dimensions très-variées : elles sont polygonales, quelquefois très-aplaties (lamellaires) ou égales dans leurs différentes dimensions (cubiques) ; ailleurs elles sont allongées en forme de cônes ou de cylindres ; quelques-unes présentent des particularités telles qu'on peut les reconnaître en tant que cellules d'épithélium, quand on les examine isolées : telles sont les cellules dentelées de la couche moyenne du corps muqueux de Malpighi ; telles sont les cellules à cils vibratiles, cylindriques dans les voies aériennes et génitales, polygonales dans les ventricules céré-

(1) *Manuel d'histologie pathologique*, p. 28.

braux ; les cellules à plateau strié dans l'intestin, les cellules cylindriques à ramifications terminales des organes des sens ; telles sont les cellules cornées et les fibres du cristallin ; telles sont les cellules en forme de pyramide des culs-de-sac des glandes en grappe, dont le sommet regarde le centre de l'acinus ».

Mais une cellule épithéliale ne prend ces formes caractéristiques que consécutivement à une évolution. Cette évolution est le fait physiologique capital des épithéliums : tous leurs éléments sont transitoires, naissent, se développent et meurent dans un espace de temps variable. Ainsi, sur le revêtement cutané, on trouve dans la couche la plus profonde du corps muqueux, au contact des papilles, des cellules cylindriques qui bientôt deviennent plus volumineuses, globuleuses, se recouvrent de dentelures à leur surface et augmentent peu à peu de volume à mesure que, des couches profondes, elles s'avancent vers la surface de l'épiderme. Enfin elles s'aplatissent en lamelles desséchées, et par leur réunion forment la couche cornée, d'où elles sont détachées par les agents physiques et chimiques. Sur l'épithélium buccal, on suit la même évolution, sauf la transformation cornée. De même dans la muqueuse de la trachée, les cellules profondes sont ovalaires, et les superficielles seules acquièrent un plus grand diamètre, prennent la forme nettement cylindrique et présentent des cils vibratiles.

Ces différentes formes que l'on voit ici superposées, on les retrouve en diverses régions, quand on se borne à examiner les surfaces épithéliales et peut-être avec plus de variété encore, variété qui n'empêche pas l'unité spécifique de l'élément épithélial. « Les cellules de l'épiderme des bras diffèrent un peu de celles du cuir chevelu, celles-ci de l'épithélium de la conjonctive, qui à leur tour diffèrent de l'épithélium buccal, vésical, vaginal et de l'épithélium des séreuses. Pour l'épithélium prismatique, les cellules de la

trachée diffèrent de celles de l'estomac, celles-ci de l'épithélium intestinal, etc. *Néanmoins, jamais ces modifications que l'on s'habitue à constater facilement ne sont telles, qu'elles fassent disparaître les caractères fondamentaux qui donnent à toutes ces cellules un air de famille.* »

« Que l'on prenne maintenant les épithéliums pavimenteux et cylindrique successivement : 1° à la surface des diverses membranes qu'ils tapissent, et surtout dans les points où ils passent de la forme prismatique à la forme pavimenteuse, comme au col de l'utérus, vers l'épiglotte, le cardia, l'anus, etc. ; 2° qu'on les prenne surtout dans les conduits excréteurs des glandes, dans les points où ils perdent les caractères qu'ils avaient dans ce canal pour acquérir les caractères de l'épithélium des culs-de-sac glandulaires, et l'on verra bientôt qu'il faut renoncer à décrire les milliers de formes qu'on rencontre. Mais, en même temps, on reconnaîtra que ces variétés tournent toujours autour d'un type sans sortir de certaines limites (1), c'est-à-dire qu'elles conservent toujours les caractères, l'aspect général des cellules épithéliales, sans que jamais elles tendent à établir une transition entre elles et tout autre élément que ce soit » (2).

Il n'a pas encore été question *d'un élément* épithélial accessoire, de la cellule caliciforme (*Becherzellen*, all.), signalée autrefois par Gruby et Delafond (*epit. capitatum*), oubliée depuis, mais actuellement remise à l'ordre du jour. J'en parlerai à l'article épithélium cylindrique non vibratile, car c'est là qu'elle est probablement le plus fréquente.

Chacune des formes indiquées ci-dessus sera étudiée plus loin avec les détails nécessaires. Il en sera de même des éléments des épithéliums nucléaires, c'est-à-dire des noyaux contigus ou espacés au milieu de matière amorphe organi-

(1) L'auteur laisse volontairement de côté les dérivés épithéliaux : cristallin, poils, ongles, dents, dont les éléments sont bien loin de leur point de départ.

(2) Ch. Robin, *Des éléments anatomiques*, p. 23.

sée, et que l'on trouve soit comme éléments fondamentaux, soit comme éléments accessoires. Henle et Robin ont trop insisté sur les noyaux libres des épithéliums pour qu'il me soit permis de les passer sous silence, comme le font un grand nombre d'anatomistes.

Tissu épithélial.

La définition que j'ai donnée des épithéliums, à savoir : membrane celluleuse, m'amène à parler de l'arrangement des cellules entre elles, et, en premier lieu, de la substance qui les unit, du ciment (*Kittsubstanz*, all.). Voici ce qu'en dit Ranvier (1) : « Pour former un tissu épithélial, les cellules sont soudées les unes aux autres par un ciment tellement solide, en particulier dans les épithéliums pavimenteux à plusieurs couches, que, si l'on pratique la dissociation avec des aiguilles, on arrive à déchirer les cellules elles-mêmes, mais non à les séparer les unes des autres. Le ciment intercellulaire des autres épithéliums est formé par une matière beaucoup plus molle, qui permet aux cellules de se dissocier par des actions purement mécaniques. Ces substances cimentantes sont toutes attaquées et dissoutes par la potasse et la soude caustiques. Ces alcalis, en solutions étendues (1 à 10 pour 100), détruisent aussi les cellules ; mais en solution plus concentrée (de 30 à 40 pour 100), ils ne modifient pas beaucoup leur forme (Moleschott). Ces dernières solutions constituent donc un excellent moyen pour isoler les cellules. » Le ciment intercellulaire disparaît aussi dans le sérum iodé (Schultze) et les faibles solutions d'acide chromique ; il réduit le nitrate d'argent beaucoup plus vite que les cellules, et c'est à ce fait que nous devons les immenses progrès qu'a faits,

(1) Ranvier, *Épithélium* (*Nouveau Dict. de méd. et de chir. pratique*).

dans ces derniers temps, l'étude des épithéliums vasculaires ou endothéliums (1).

Les mêmes réactifs dissolvent la substance qui unit l'épithélium à la membrane sous-jacente. Il faudrait donc voir dans un épithélium une substance amorphe produite par la membrane sous-jacente, et dans cette couche amorphe, les cellules juxtaposées, mais pourtant séparées par de minces lamelles du ciment qu'on pourrait appeler substance fondamentale ; en un mot, s'il s'agit d'un épithélium lamellaire, un véritable carrelage posé sur une couche de plâtre délayé qui reflue dans les joints et paraît à l'extérieur.

Schweigger-Seidel (2), à propos des dépôts que forme le nitrate d'argent entre les cellules, voit deux hypothèses possibles : la première, que le sel s'attache à une matière intercellulaire (*Kittsubstanz*) qui le réduit ; la seconde, qu'il se dépose dans des sillons situés entre les éléments. Il accepte la première manière de voir et, à l'appui de son opinion, il cite une expérience dans laquelle il est parvenu à faire disparaître la matière intercellulaire, en la soumettant à un courant d'une solution sucrée. En faisant agir ensuite le nitrate d'argent, les lignes intercellulaires n'apparaissent plus en noir ; il y aurait donc une substance amorphe albuminoïde qui réunirait les éléments entre eux.

Plus d'un fait plaide en faveur de cette interprétation. Cependant Robin (3) nie catégoriquement tout ciment intercellulaire, et Robinsky (4) donne des conclusions à peu près semblables. C'est peut-être affaire de doctrine, car si les par-

(1) V. plus loin, *l'examen critique de l'emploi des sels d'argent.*

(2) *Die Behandlung d. thierischen Gewebe mit Argentum nitricum* (*De l'emploi de l'azotate d'argent dans les préparations histologiques*), par Schweigger-Seidel (*Ber. ub. d. Verh. d. K. Ges. d. Wiss.* Zu Leipzig, 1866, p. 331).

(3) *Éléments*, p. 106.

(4) *Die kittsubstanz auf Reaction des Argentum nitricum. Mikrosk. und Mikrochemische Untersuchungen. Arch. fur Anat. und physiol.*, Berlin. 1871. in-8°, Heft 2, analysé par Rabuteau. *in Journal d'anatomie* de Robin.

tisans de la prolifération cellulaire ne pouvaient nier le ciment, les adversaires ne pouvaient guère l'admettre à moins de supposer un retrait des cellules épithéliales, une fois nées par segmentation de la matière amorphe, et une excrétion de la *Kittsubstanz*. C'est, du reste, par une excrétion analogue que l'on explique la formation des cuticules, ou couches homogènes continues, qui revêtent la face libre d'un grand nombre d'épithéliums des animaux inférieurs, et que l'on trouve à l'état rudimentaire chez l'homme, par exemple sur quelques épithéliums cylindriques et la couche celluleuse périovulaire.

Y a-t-il, sous les épithéliums, une membrane basilaire distincte (*basement membrane*, Bowman), comme on l'enseigne généralement? Il est de fait que l'on aperçoit généralement une couche propre, claire, transparente, hyaline, d'apparence homogène, d'épaisseur très-variable, et que l'on regarde maintenant comme formée par une modification du tissu lamineux de la membrane sous-jacente. On ne peut admettre que ce soit une sécrétion de l'épithélium; il est plus probable que cette membrane propre ou basilaire, le plus souvent indistincte, est une couche de transition entre le tissu sous-jacent et le ciment intercellulaire, avec lesquels elle est en continuité de substance; jamais les vaisseaux sanguins et probablement lymphatiques ne traversent cette couche, quelquefois, il est vrai, inappréciable, pour venir au contact direct des cellules épithéliales. Elle est en conséquence nécessairement traversée par les matériaux qu'échangent les épithéliums et les milieux. C'est pourquoi on lui fait quelquefois jouer un rôle capital dans la sécrétion.

A l'égard de l'épithélium, la membrane basilaire est peut-être, avec le tissu vasculaire placé dessous, ce que la couche est au champignon. Dans tous les cas, si elle ne le produit pas, elle contribue à le nourrir et lui transmet ses aliments (1).

(1) On a beaucoup critiqué le mot *épithélium* et avec raison, en se plaçant au

La distance qui sépare le réseau sanguin superficiel de la couche profonde ou unique des épithéliums vrais, la richesse de ce réseau varient considérablement, suivant l'activité propre et la perméabilité des cellules. Il suffit de citer à ce sujet, d'un côté les épithéliums du poumon et des glandes, de l'autre ceux de la peau et des muqueuses papillaires.

Le réseau sanguin pulmonaire est en effet d'une richesse prodigieuse et semble immédiatement en contact avec la mince couche épithéliale alvéolaire. Certains épithéliums glandulaires sont presque aussi rapprochés des vaisseaux, par exemple ceux du glomérule de Malpighi ; d'autres au contraire en sont séparés par une membrane propre, assez épaisse. Les premiers seuls sont dans de bonnes conditions pour produire beaucoup en peu de temps, et c'est ce qui arrive.

Quelques épithéliums vivent sur des membranes absolument dépourvues de vaisseaux dans l'âge adulte, ceux de la cornée par exemple.

Les réseaux et espaces d'où naissent les troncs lymphatiques sont, tout le monde tend aujourd'hui à l'admettre, clos de toutes parts par des cellules lamellaires appliquées sur les faisceaux lamineux voisins

Ces réseaux sont quelquefois plus superficiels que les vaisseaux sanguins et par conséquent en contact avec la couche épithéliale : c'est le cas des séreuses (1) et d'un grand nombre de glandes. D'autres fois, le contraire a lieu, telle est la disposition des lymphatiques des villosités intestinales.

Küss, on le sait, faisait naître les lymphatiques dans les épithéliums (2) et spécialement dans la couche profonde de

point de vue historique, car Ruysch désignait ainsi l'épiderme du mamelon (επί, et θηλη, de, θαω, je nourris). — Mais si l'on réfléchit aux conditions de situation et de nutrition des épithéliums appliqués *sur la surface qui les nourrit*, on voit que le mot est presque bon, et sauf correction de forme, pourrait être irréprochable si l'on faisait abstraction de son passé.

(1) *Pour les prétendus stomates*. Voyez p. 171 et suiv.

(2) V. L. Bedoin, *Thèse de Strasbourg*, 1867.

l'épiderme. Cette opinion, pour être anatomiquement fausse dans ses détails, repose sur un fond de vérité, à savoir : le voisinage de la face profonde des épithéliums et des réseaux d'origine des lymphatiques. En sorte que l'on peut, jusqu'à un certain point, dans les épithéliums actifs et surtout dans les glandes, comprendre comment du travail épithélial fait aux dépens du plasma sanguin, résultent deux courants exosmotiques dirigés, l'un au dehors par le canal excréteur proprement dit, l'autre au dedans vers le sang par le système lymphatique. Les épithéliums des glandes vasculaires sanguines n'ont pas d'autre moyen d'écouler leurs produits que le système veineux et le système lymphatique ; ceux des ganglions opèrent à la fois sur la lymphe et sur le sang qui les traversent, sans que l'on puisse savoir quelle est à ce niveau la nature des échanges qui se font entre les deux fluides.

Les relations des épithéliums lamellaires, faux épithéliums, endothéliums de His (1865, *loc. cit.*), membranes de cellules aplaties de tissu conjonctif (Rindfleisch) avec les tissus environnants, c'est-à-dire avec la paroi interne des vaisseaux et des séreuses, sont analogues à celles qui viennent d'être exposées. Il arrive seulement que les lamelles des épithéliums des capillaires constituent à elles seules la paroi du vaisseau facilement isolable dans les tissus dépourvus de tissu conjonctif. Cela n'est point absolument certain, car plusieurs auteurs admettent une paroi propre d'une minceur et d'une transparence telles, qu'elle serait presque impossible à voir.

Les épithéliums proprement dits ne reçoivent, ainsi qu'on vient de le voir, ni vaisseaux sanguins, ni lymphatiques au milieu de leurs cellules. Un grand nombre d'entre eux, au contraire, sinon tous, reçoivent des terminaisons nerveuses, et je ne veux pas seulement parler des épithéliums des sens supérieurs, mais aussi des épithéliums en général, de la peau, comme de la cornée, de la muqueuse stomacale comme des glandes salivaires, etc.

C'est un sujet d'une actualité palpitante, d'un grand intérêt physiologique. Je crois devoir m'y arrêter longuement.

Nerfs des Epithéliums.

Les épithéliums ne possèdent en propre aucuns vaisseaux, et n'ont avec ces derniers que des rapports de voisinage. Il n'en est pas de même pour les nerfs dont les extrémités pénètrent dans les revêtements épithéliaux de divers organes, et s'y ramifient même avant de se terminer. Ces faits dont on ne peut méconnaître l'importance sont de date récente; ils furent signalés d'abord pour certains organes en particulier; puis, divers observateurs, à l'aide des procédés d'investigation dont s'étaient servis ceux qui, en quelque sorte, avaient créé la méthode, ont étendu et presque généralisé leur existence.

Ce ne sont plus seulement quelques départements isolés du système dans lesquels on signale l'existence de terminaisons nerveuses; on peut dire que dès maintenant, des anatomistes du plus grand mérite ont démontré leur présence dans la majorité des épithéliums de revêtement. Enfin, les nerfs de sensibilité spéciale se termineraient aussi pour la plupart, au sein des épithéliums qui revêtent les membranes où ils se distribuent.

Ces terminaisons s'effectuent suivant divers modes. Les tubes nerveux dépourvus de leur gaîne médullaire, après des anastomoses plexiformes plus ou moins nombreuses, parviennent dans les couches profondes du tissu épithélial. Arrivés à ce point, on les voit pénétrer et se diviser le plus souvent dans les couches profondes elles-mêmes de l'épithélium. Puis ces divisions vont, en devenant de plus en plus superficielles, se terminer par des extrémités qui restent libres entre les cellules de revêtement les plus superficielles, ou même suivant certains auteurs dépasser quelque peu leur niveau. D'autre fois, ces extrémités se renflent en une sorte de petit corps ovoïde, ou

en *bâtonnet*, toujours intermédiaire aux cellules épithéliales. Enfin, dans d'autres régions, on trouve de véritables organes spéciaux destinés à entrer en connexion directe avec les extrémités nerveuses. Ces organes sont parfois isolés et constituent de véritables appareils unicellulaires, épars dans les cellules de revêtement de la région, dont ils offrent plus ou moins les apparences; et cela dans certains cas à tel point, que des auteurs les ont considérés comme de simples modifications de ces cellules.

En d'autres points, on a décrit des appareils plus compliqués, formés d'une partie périphérique ou protectrice et d'une partie centrale, véritable efflorescence nerveuse ; ces organes terminaux peuvent présenter, du reste dans certaines conditions, des prolongements fort curieux, très-ténus, dépassant le niveau de la membrane où ils se trouvent.

C'est Hoyer (1) qui, le premier, vit que les nerfs de la cornée dépassaient le tissu propre de cette membrane et arrivaient dans son revêtement épithélial, mais sans pouvoir saisir la façon dont ils y finissaient. Cohnheim, Kölliker et d'autres observateurs sont venus combler cette lacune.

Quelques points de cette question restent encore obscurs il est vrai ; les divers anatomistes sont loin d'être unanimes quant à ce qui concerne certains détails, et même dans bien des cas, pour ce qui est de la continuité directe des organes observés avec les fibres nerveuses. Mais si l'on peut encore douter de la réalité des faits constatés chez l'homme, il n'en peut être de même chez certains animaux. On verra que dans certaines classes il existe des dispositions que nous rappellerons, en raison du jour qu'elles nous semblent jeter sur l'histoire des terminaisons épithéliales des nerfs en général.

Sans négliger complétement les épithéliums glandulaires, nous étudierons les terminaisons des nerfs d'abord dans les

(1) Hoyer, *Arch. für Anat*, 1865, p. 210, 1866, p. 180.

épithéliums protecteurs; en second lieu, dans ceux qui tout en jouant le rôle d'organes de revêtement, sont néanmoins le siége de sens spéciaux.

Cornée. — Les nerfs de cette membrane y pénètrent par ses parties latérales, au nombre de 24 à 36 suivant Kölliker, de 40 à 45 suivant Sæmisch (1). Ils se divisent et s'anastomosent un grand nombre de fois pour former un riche plexus dans le tissu cornéen lui-même. Hoyer constata le premier que ces nerfs ne s'y terminaient point, mais passaient dans la couche épithéliale qui le protége en avant. Ce fut Cohnheim qui, sur des préparations imprégnées d'une solution de chlorure d'or légèrement acidifiée, put démontrer leurs terminaisons ultimes. Ces nerfs se dirigent en s'anastomosant, comme nous l'avons indiqué, vers la face antérieure de la cornée. Parvenus au-dessous de la lame élastique antérieure, chaque cylindre-axe la perfore, s'épaissit et devant cette membrane se dissocie en fibrilles. Chacune d'elles rayonne horizontalement sous la couche la plus profonde de l'épithélium et y contribue à former un réseau de cylindres d'axe variqueux d'où s'élèvent une foule de filaments qui s'avancent perpendiculairement dans l'épithélium et se distribuent entre les cellules aplaties de la superficie. Ces fibres terminales se divisent à plusieurs reprises ; leurs branches se recourbent successivement pour prendre une direction horizontale. D'après Kölliker (2), elles présenteraient encore à ce niveau de rares anastomoses, puis finiraient par des extrémités libres souvent munies d'un léger renflement. Ces extrémités sont recouvertes par les couches cellulaires les plus superficielles : par endroits on voit quelques-unes d'entre elles atteindre la surface de l'épithélium ; mais jamais elles ne

(1) Sämisch, *Beitrag zur norm. und pathol. Anat. des Auges.* Leipzig, 1862.
(2) *Eléments d'histologie humaine.* 2e édit. franç.

font saillie dans le liquide qui humecte la cornée, comme le prétend Cohnheim (1).

Épiderme. — C'est Langerhans (2) qui le premier décrivit les terminaisons des nerfs cutanés dans l'épiderme. Cet anatomiste, sur des sections fines de la peau traitées par le chlorure d'or acidifié, vit des fibres nerveuses à moelle former un riche plexus le long du réseau vasculaire sous-papillaire. De ce plexus constitué par des fibres à double contour et des fibres pâles variqueuses, le long desquelles on voit une série de noyaux, se détachent des fibres qui atteignent la face profonde du corps de Malpighi. Quelques-unes se terminent par des renflements en forme de bouton. Langerhans a vu, en outre, de nombreuses fibres entrer en communication avec des éléments particuliers de forme étoilée, desquels partaient des filets se terminant entre les cellules épidermiques elles-mêmes.

Ces faits ont soulevé de vives contestations, et les préparations, suivant l'auteur, seraient fort difficiles à obtenir.

Cependant, depuis lors, plusieurs anatomistes ont rencontré sur divers animaux des dispositions qui ne sont pas sans offrir une grande analogie avec eux.

Heimer (3), sur le museau de la taupe, et Jobert (4), sur la chauve-souris, le hérisson, le tatou, etc., ont trouvé dans l'épiderme des corps ovoïdes placés dans des dépressions du derme formant de véritables cupules. Vers ces dépressions montent des faisceaux de tubes nerveux à double contour, qui viennent se mettre en connexion avec le fond de la cavité dermique. Là, quelques-uns se terminent dans de petits corpuscules ovoïdes analogues à ceux de la conjonctive; les

(1) Cohnheim, *Med. Centralblatt*, 1866, n° 26 et Virch., *Arch. XXXVIII*, p. 343.

(2) Langerhans, *Virchow's, Archiv.* Bd. XLIV, et *Stricker Handbuch*, etc.

(3) Heimer, *Archiv. für mik., Anatom.*, 1868 et 1871.

(4) Jobert, *Organes du toucher*, thèse de doct. ès-sciences. Paris, 1872.

autres perdant leur moelle et montent au centre du *corps épidermique*. Ils le parcourent sous forme de filaments fins et variqueux et viennent se terminer en haut de l'organe, presque au contact de l'extérieur : chez le hérisson, Jobert a pu arriver à constater la communication des fibres nerveuses avec les corps étoilés que contient l'épiderme de cet animal.

S'il est difficile chez l'homme et chez les mammifères de répéter ces observations, à tel point que beaucoup en ont contesté les résultats, il n'en est plus de même chez les poissons et chez certains invertébrés.

L'auteur que nous venons de citer a mis hors de toute contestation le mode de terminaison, dans des *organes épidermiques* spéciaux, des nerfs cutanés sensitifs de ces animaux. Cette disposition est trop remarquable pour que je ne la signale pas brièvement.

Outre les cellules qui le constituent essentiellement, l'épithélium dermique des poissons renferme deux autres éléments spéciaux. Ce sont d'abord les cellules muqueuses, puis les corps *ovoïdes*. C'est Leydig (1) qui, le premier, mentionna ces derniers organes. Plus tard E. Schultze les décrivit avec soin : ces organes reposent sur le fond des cupules que présentent les papilles dermiques. Ils sont formés d'un revêtement extérieur de cellules épithéliales légèrement modifiées et d'un centre composé d'éléments spéciaux de nature nerveuse. Les nerfs de la papille, réduits à un ou deux cylindres d'axe, arrivent au contact d'une masse granuleuse fibrillaire située dans la cupule de la papille et d'où s'élèvent des fibrilles très-fines qui constituent le noyau du corps ovoïde. La matière granuleuse dans laquelle se perdent les cylindres-axes papillaires, et de laquelle émergent les éléments fibrillaires que nous venons de mentionner, serait bien de nature nerveuse, car après section des nerfs et dégénérescence secondaire de

(1) Voy. Leydig, *Histologie comparée*.

leurs extrémités périphériques, Jobert a vu cette substance, qui d'habitude prend une teinte très-foncée sous l'influence du chlorure d'or, cesser de se colorer par ce réactif.

Les corps ovoïdes n'existent pas seulement chez les poissons. Leydig les a trouvés chez les sangsues à la partie antérieure du corps et dans la région péri-buccale, et chez les mollusques, au bord du manteau.

Jobert a le premier signalé une disposition fort remarquable des extrémités des nerfs tentaculaires du limaçon qui semblent se terminer dans des masses cellulaires constituées par des éléments offrant l'apparence de cellules bipolaires. Les filaments polaires, quelquefois au nombre de trois, sont très-longs et présentent sur leur trajet des renflements variqueux réfractant fortement la lumière. Par leurs extrémités, ces fibres nerveuses, d'une part plongent dans l'épiderme formé d'une couche de grandes cellules cylindriques; d'autre part, ils se continuent avec les fibres nerveuses pâles et variqueuses du nerf tentaculaire.

Nous avons insisté sur ces données que fournit l'anatomie comparée, parce qu'elles nous semblent plaider en faveur de faits dont la démonstration est encore incomplète, et leur fournir un solide appui.

Plusieurs anatomistes ont étudié les rapports qu'offrent les extrémités nerveuses avec les épithéliums de quelques muqueuses. Parmi ces observateurs nous citerons Chtchconowic, qui a étudié la muqueuse du vagin ; Boldirew, celle du larynx ; Trütschell, celle de l'estomac.

Chtchconowic (1) dit avoir vu des fibres pâles pénétrer dans l'épithélium vaginal, y former des réseaux autour des cellules, se confondre avec des corps qui se coloraient fortement par le chlorure d'or, et partir de là pour se diriger vers des couches plus superficielles. Ce serait sous l'épithélium,

(1) Chtchconowic, *Sitzung. der Acad.* Wien, février 1871.

ou plutôt entre ce dernier et le chorion que les tubes nerveux perdent leur moelle et s'anastomosent en un plexus d'où sortent les filets qui pénètrent la couche épithéliale.

Boldirew (1) est moins affirmatif pour ce qui concerne la muqueuse laryngée. Cet auteur a bien vu, particulièrement dans les régions du larynx à épithélium pavimenteux, des cellules qui, par l'imbibition du chlorure d'or ou de l'acide osmique, prenaient des colorations foncées; mais il n'a pu constater d'une façon définitive la communication de ces éléments avec des cylindres-axes.

Trütschell (2) a vu les fibres nerveuses qui pénètrent la tunique de l'estomac s'anastomoser et constituer au-dessous du muscle de Brücke un premier plexus; au-dessus de ce muscle à fibres lisses, dans l'épaisseur de la muqueuse proprement dite, se trouve une couche de grandes cellules multipolaires réunies entre elles par des prolongements multiples. Les filets qui en naissent gagnent l'épithélium. Au-dessous de l'épithélium se trouvent des cellules semblables à celles décrites plus haut.

Dans la couche épithéliale elle-même, entre les éléments qui la composent, se trouvent des extrémités renflées en massue, de forme ovale, et auxquelles le chlorure d'or donne une teinte rose pâle ou lilas.

Ces extrémités sont bien de nature nerveuse. Leur forme et leur volume les distinguent bien des cellules épithéliales ainsi que des corpuscules de substance conjonctive et des globules blancs. De plus, la solution très-faible de chlorure d'or les teint, tandis que les cellules épithéliales restent incolores. Enfin, après macération dans l'iodo-sérum et dissociation avec les aiguilles, on voit que ces extrémités renflées sont en relation avec des fibres nerveuses. Quelques-unes possèdent

(1) Boldirew, *Arch. für mikrosc. Anat.* T. VII, p. 166.
(2) *Trütschell, Centralblatt, f. d. med. Wissensch.*, 1870, p. 115.

à leur extrémité supérieure de fins prolongements qui se perdent par des extrémités libres entre les cellules épithéliales.

Telles sont les terminaisons dans les épithéliums tégumentaires qui sont le mieux connues actuellement. C'est, comme on le voit, toujours par des extrémités libres et légèrement renflées que les nerfs s'y terminent. Nous voyons les tubes réduits dans tous les cas où ils perforent la muqueuse pour devenir sous-épithéliaux, à l'état de fibres pâles, présentant dans certains cas des varicosités et même des renflements nucléaires (Trütschell) analogues à ceux des fibres de la vie organique. Enfin les extrémités ne dépassent point en général le niveau des couches les plus supérieures de l'épithélium. Nous ne rencontrons en somme aucun organe spécial qui serve de terminaison à l'élément nerveux qui vit libre et isolé pour ainsi dire au milieu des nouvelles connexions qu'il affecte. En jetant un coup d'œil sur la façon dont se terminent les nerfs dans les organes sensoriels, nous allons voir apparaître un organe nouveau pour ainsi dire, en communication directe avec l'élément nerveux et qui transmet cet élément ainsi modifié jusque dans les couches les plus superficielles de l'épithélium.

1° *Appareil du goût.* Ce sont deux observateurs d'outre-Rhin, Lowen (1) et Schwalbe (2) qui les premiers donnèrent une description complète de la terminaison des nerfs du goût. Ces anatomistes décrivirent sous le nom de bourgeons gustatifs des organes particuliers qui existent surtout sur les papilles caliciformes, particulièrement sur les parties latérales de la papille médiane. Ils sont enfouis dans l'épithélium et atteignent son niveau sans le dépasser. Ils ont la forme de petites bouteilles dont le corps serait arrondi et le col allongé. Le fond de la bouteille correspond au chorion, l'extrémité du col à la face épithéliale. Ces bourgeons sont formés de deux es-

(1) *Arch. f. mikroscop. Anat.* 1868, p. 96, tab. VII.
(2) *Ibid.*, 1868, p. 154.

pèces de cellules de forme et probablement aussi de fonctions différentes : les cellules de couverture, et les cellules gustatives.

Les cellules de couverture sont les plus externes, elles sont fusiformes, d'autant plus incurvées qu'elles sont plus périphériques, et rappellent par leur imbriquement, l'imbriquement des feuilles d'un bourgeon ; elles présentent un noyau clair, et sont effilées à leurs extrémités. D'après Lowen et Schwalbe, ces éléments seraient de simples cellules épithéliales modifiées dans leur forme.

Les cellules gustatives sont situées au centre du bourgeon gustatif. Elles sont beaucoup plus fines que les précédentes et présentent à leur extrémité supérieure un fin prolongement (cil gustatif); leur extrémité inférieure serait en continuité avec les cylindres d'axe des nerfs du goût; cette continuité est loin d'être démontrée.

La forme et le mode de constitution des organes gustateurs offrent une analogie frappante avec celle des corps ovoïdes des poissons.

Il est à peine besoin d'appeler l'attention sur une similitude qui s'impose d'elle-même pour ainsi dire quand on compare les deux descriptions.

Muqueuse pituitaire. C'est à Max Schultze (1) que nous sommes redevables de ce que nous savons sur ce point délicat de la structure intime de la muqueuse pituitaire. Cet anatomiste a parfaitement vu qu'entre les cellules polyédriques qui constituent la couche épithéliale simple qui revêt la portion véritablement olfactive de la muqueuse de Schneider, il existait d'autres éléments qui sont les terminaisons probables du nerf olfactif. Il a donné à ces éléments le nom de *cellules olfactives.*

(1) Unters : *Ueber den Bau den Nasenschleimhaut.* in *Abhandl. d. not. gesell. zu Halle.* T. VII, 1862.

Les cellules olfactives proprement dites sont cylindriques, allongées ; elles renferment à leur partie moyenne un noyau transparent et arrondi pourvu d'un nucléole. A leurs deux extrémités, elles présentent un prolongement diversement configuré. En dehors, le prolongement est plus volumineux qu'en dedans. Il se dirige entre les cellules épithéliales et atteint l'extrémité de ces dernières. Il présente en outre un court appendice qui dépasse le niveau des cellules épithéliales sous la forme d'une petite *cheville*. Ce prolongement n'existerait pas normalement. Il ne serait constitué, d'après Max Schultze, que par le contenu de la cellule exprimé en quelque sorte par l'action de l'acide chromique. Le prolongement interne est bien plus fin. C'est un filament très-mince, le long duquel se produisent de distance en distance des varicosités sous l'influence de l'acide chromique.

Ces cellules communiquent-elles bien avec les extrémités du nerf de la première paire? peut-on les considérer en définitive comme ses terminaisons véritables? Max Schultze prétend avoir démontré cette union d'une façon non douteuse. Telle est également l'opinion de Kölliker. Chaque fibre olfactive se résoudrait en un faisceau de filaments fins et variqueux qui, après avoir perforé la muqueuse, s'uniraient chacun à une cellule olfactive.

Nous avons déjà dit que Schultze considérait le filament externe en forme de bâtonnet comme produit par l'action de l'acide chromique. Chez les amphibies, il existe des appendices spéciaux qui se présentent sous la forme ou de soies rigides, toujours uniques pour chaque cellule olfactive et qui pourraient atteindre jusqu'à 135 μ de longueur; ou sous celle de poils très-fins présentant à un faible degré des mouvements indépendants et supportés en nombre variable par une cellule.

La terminaison des nerfs dans les épithéliums des sens supérieurs se complique au point qu'il est presque impos-

sible d'en parler sans décrire l'organe lui-même. Nous ne dirons rien des rapports des bâtonnets et de la couche pigmentaire d'origine épithéliale de la rétine.

Mais pour l'oreille, après ce que nous avons dit des terminaisons nerveuses dans l'épiderme des animaux, il est impossible de ne pas s'arrêter un instant :

Il existe dans la paroi membraneuse des cavités ampullaires, des saillies que Scarpa a décrites sous le nom de *septa* et M. Schultze de *crêtes acoustiques*. Elles sont revêtues d'un épithélium épais de 70 μ qui, dans ses couches profondes, est constitué par des noyaux et plus superficiellement devient cylindrique. Au milieu des cellules épithéliales sont des éléments particuliers décrits par Schultze, que Rüdinger appelle *bâtonnets-cellules ;* ils sont fusiformes, nucléés, pourvus d'un long prolongement dirigé vers la cavité ampullaire dans laquelle il fait saillie, et d'un autre prolongement profond en continuité avec la terminaison des nerfs acoustiques. Ce dernier point est le mieux établi ; quant au premier, il faut remarquer que les filaments ont à traverser une cuticule de substance nerveuse avant de faire saillie dans l'endolymphe sous le nom de *poils auditifs*.

Sur l'organe de Corti, les organes nerveux terminaux supportent un pinceau de filaments analogues aux poils auditifs.

Ces organes (*cellules auditives*), interposés aux cellules épithéliales vraies, forment avec elles une couche sus-jacente à ce que Waldeyer appelle la couche des noyaux, et où se termine le nerf cochléaire.

CHAPITRE II

PHYSIOLOGIE

Nutrition des épithéliums.

« Le rôle physiologique particulier rempli par les épithéliums repose surtout sur l'énergie ou la diminution de quelqu'une des propriétés végétatives de *nutrition*, de *développement* ou de *génération*, et cela aussi bien lorsqu'ils agissent comme protecteurs tégumentaires que lorsqu'ils concourent aux sécrétions d'une part et à l'absorption de l'autre. Doués plus encore que les autres produits à un haut degré de ces propriétés végétatives, c'est par des modifications de celles-ci, en plus, en moins ou aberrantes, qu'ils jouent un rôle normal et pathologique important (1). »

L'élément épithélial est doué d'une puissante vitalité qu'il conserve même après la mort pendant un temps assez long. Détaché de sa membrane, il se reproduit rapidement. Il envahit la surface des plaies, les bords des fistules tégumentaires, et les empêche de se réunir.

Iwanoff (2) a observé des faits contraires à la théorie de *Thiersch*, qui croit qu'à partir du moment où les épithéliums se sont séparés du feuillet corné du blastoderme, *ils prennent eux-mêmes leurs matériaux de nutrition et de régénération et vivent d'une vie propre :* ayant irrité mécaniquement et physiquement l'épithélium cornéen, il ne l'a jamais vu se mettre en activité et proliférer avant que le tissu

(1) Robin, *Éléments*, p. 120.

(2) *Beitrag. zu path. Anat. des Hornhaut.* (*Pathologie de l'épithélium cornéen*, par Iwanoff.) — *Klinische Beobachtungen*, v. Pagenstecher; 3e fascicule. Wiesbaden, 1866.

sous-jacent se fût mis lui-même à former de nouveaux éléments (1).

Le mouvement rapide de composition et de décomposition que détermine et subit l'élément épithélial hâte sa croissance, précipite sa vie et le rend extrêmement sensible à toute altération locale ou générale du liquide nourricier que lui transmet la membrane sur laquelle il repose. Réciproquement, son activité propre exerce sur la constitution des humeurs, et finalement sur le fonctionnement du système nerveux, une influence considérable.

De la faculté de se nourrir que possèdent les épithéliums, résultent l'accroissement des jeunes éléments, l'entretien des adultes et leur fonctionnement qui amène tôt ou tard la vieillesse et la desquamation. Ils vivent aux dépens du sang comme l'organisme entier aux dépens du milieu cosmique.

Il en est de même, du reste, de tous les éléments anatomiques, *dont la synergie constitue la vie*.

La nutrition des épithéliums une fois nés, les fait évoluer physiologiquement, c'est-à-dire, croître, fonctionner et se reproduire, ou pathologiquement, si les conditions normales viennent à être changées par l'expérimentateur ou par la maladie.

Leurs éléments croissant prennent une forme variable, suivant les organes qu'ils devront former, par conséquent suivant la nature du tissu qui les nourrit. Les conditions physiques aussi ont une certaine influence sur la forme définitive.

Chez le fœtus, l'élément épithélial est pour ainsi dire partout le même; il est véritablement indifférent au point de vue de la forme définitive à revêtir. Mais *il est épithélial* et ne saurait jamais devenir un élément constituant quelconque. Il en est de même chez l'adulte, dans toutes les conditions où

(1) Voy. plus loin, *Greffe épithéliale et production du pus*.

se produit de l'épithélium embryonnaire qui existe dans les couches profondes de tous les épithéliums stratifiés, dans les glandes et sous les épithéliums simples prêts à desquamer.

Si l'on ne pouvait être facilement témoin de l'accroissement des épithéliums, on ne croirait jamais que ces formes si différentes, le cylindre vibratile, le globe et la lamelle, dérivent d'une cellule pareille.

« La naissance des éléments anatomiques chez l'adulte, reproduit les phénomènes de leur génération chez l'embryon. Elle s'accomplit d'après les mêmes lois, et les phases du développement consécutif à la croissance sont aussi les mêmes que chez l'embryon. » (Ch. Robin.)

Il est très-facile de faire naître sur un animal quelconque des cellules épithéliales, en détruisant les anciennes en différentes régions, et il est fréquent d'observer sur l'homme des desquamations accidentelles et des néoplasies épithéliales consécutives. Dans tous ces cas, on voit paraître d'abord des cellules indifférentes, mais, je le répète, épithéliales, qui deviennent plates s'il s'agit de la peau ou d'une muqueuse papillaire, et cylindriques ciliées s'il s'agit par exemple de la trachée.

Il faut une irritation sérieuse et longue pour que l'épithélium, qui se reproduit sur une surface enflammée, reste globuleux même momentanément. Au dire de Bédoin (1), son maître Küss aurait vu dans la variole que l'épithélium de la trachée devait tomber quatre fois, pour que la génération nouvelle ait perdu totalement les caractères de l'épithélium cylindrique (2).

Pareillement, lorsque les conditions physiques d'une surface sont changées : dans la chute du rectum, l'anus contre nature, certaines fistules, l'épithélium tombe et se transforme ; mais, pour s'adapter aux conditions nouvelles de son exis-

(1) *Thèses de Strasbourg*, 1868.

(2) Voyez aussi sur ce sujet : Cabadé, *loc. cit.*, p. 44 et suiv.

tence, il doit desquamer bien des fois. Les cellules épithéliales adultes ne peuvent se transformer.

Quand l'épithélium de la chute du rectum exposé à la lumière, aux frottements, à l'air, et privé de son milieu naturel, devient pavimenteux ; cette modification se fait lentement, par des générations successives qui font chacune un pas vers la forme nouvelle à réaliser.

Quand l'œuf fécondé descend dans l'utérus, l'épithélium vibratile tombe, comme on le verra plus loin ; à sa place naît un paviment régulier. Là encore, il y a remplacement et non pas transformation.

On voit, par ces exemples, la double influence sur la forme des éléments épithéliaux et de la membrane basilaire et des conditions physiques et mécaniques. On le verra mieux encore quand je traiterai des greffes épithéliales.

Des influences pathologiques peuvent amener du trouble dans le développement des épithéliums : tantôt c'est un arrêt, une atrophie ou même une hypertrophie ; tantôt une fin prématurée, tantôt une hypergenèse.

L'atrophie peut être physiologique, ce qui se voit dans les épithéliums génitaux à un certain âge et même d'une manière intermittente chez les animaux ; dans le thymus, pendant la seconde enfance, mais ici avec dégénérescence graisseuse, colloïde ou calcaire ; dans la mamelle enfin, durant les intervalles de la lactation. Une compression mécanique peut atrophier les épithéliums, quelle qu'en soit la cause.

D'un autre côté, spécialement sous l'influence de l'afflux qui suit l'irritation, les cellules épithéliales peuvent s'hypertrophier ; elles peuvent alors ou bien constituer une tumeur en se multipliant (hypergenèse), ou bien s'en aller avec la suppuration.

L'altération catarrhale de certains épithéliums est fréquente ; elle consiste dans un gonflement dû à la formation de mucine avec absorption d'eau, ce qui rend l'élément trans-

parent, mais le fait se troubler beaucoup par l'acide acétique. Il n'est pas rare aussi d'observer l'altération dite colloïde, spécialement dans les épithéliums du corps thyroïde et des ganglions. Des altérations également communes consistent dans la formation de vacuoles, dans le protoplasma ou dans le nucléole transformé en vésicule.

La dégénérescence graisseuse est une altération très-fréquemment observée; comme l'altération sarcodique et catarrhale, elle est une des causes de la chute des épithéliums.

La pigmentation des épithéliums peut également se développer à la suite de troubles de nutrition : dans un tissu sain, ce qui constitue la mélanose simple, ou dans les cellules nouvellement formées d'une néoplasie épithéliale.

A propos des épithéliums en particulier, il sera question des altérations des cellules épithéliales qui se rattachent de près à mon sujet. Pour le moment, je me bornerai à parler de deux processus communs pour ainsi dire à tous les épithéliums et qui résultent de troubles dans la nutrition, à savoir la suppuration et l'hypergenèse.

On a beaucoup discuté sur le rôle de l'épithélium dans l'inflammation ; on parle couramment de prolifération, et naguère encore la production des leucocytes dans les cellules épithéliales était acceptée du plus grand nombre.

Mais depuis que la théorie de la diapédèse a été remise au jour et appuyée de faits aussi nombreux qu'en apparence bien observés, il s'est fait un revirement et l'on se demande si définitivement l'épithélium prolifère. La question est plus difficile à juger qu'on ne le croirait; il semble qu'il n'y ait qu'à tenir sous le microscope la langue, la membrane natatoire, le poumon ou le mésentère d'une grenouille pour s'en assurer. Il n'en est rien. Hayem (1) et Feltz (2), à l'aide du nitrate

(1) *Soc. de biologie*, 1869, et *Gaz. méd.*, 1870.
(2) *Acad. des sciences*, 1870, et *Gaz. méd.*, 1870.

d'argent et du carmin, ont constaté que, dans les premiers temps de l'inflammation, l'épithélium restait absolument intact, quoique le tissu sous-jacent fût déjà infiltré de leucocytes. Hayem a vu plus tard des leucocytes perforer les lamelles épithéliales et venir à la surface, ou bien s'arrêter dans leur épaisseur; l'usage qu'il a fait du carmin dans ses expériences semble indiquer qu'il a bien observé et mis le doigt sur la cause d'erreur qui fait croire à la prolifération des épithéliums, c'est-à-dire sur l'incarcération des leucocytes et même des hématies (variole, hémorrhagie, scorbut, etc.), dans l'intérieur des cellules épithéliales assez épaisses pour les recevoir.

P. Sick (1), dans un cancroïde ulcéré du pénis, a vu des corpuscules de pus dans les cellules et croit qu'ils y ont été formés; il a pourtant vu aussi, dans le même cas, quelques globules rouges pareillement incarcérés.

Au bout d'un temps variable, avec l'irritant employé, l'épithélium se modifie; chacun de ses éléments renouvelés par la desquamation peut alors contenir plusieurs noyaux et probablement se segmenter. J'ai représenté, pl. I, fig. 6, trois éléments épithéliaux du pus blennorrhagique, dont l'un semble en voie de segmentation.

L'action du processus inflammatoire sur les épithéliums vrais et faux paraît donc faible à son début; plus tard, les éléments s'altèrent, desquament et cèdent la place à plusieurs générations successives de jeunes, dont la dernière, lorsque l'inflammation se calme, reproduit un revêtement normal. Rien ne prouve, jusqu'à présent, que des globules de pus naissent dans les cellules épithéliales.

Les endothéliums vasculaires, dans l'inflammation, présentent, suivant Ranvier (*loc. cit.*), une multiplication de leurs éléments avec « retour à l'état embryonnaire », ce qui

(1) P. Sick, *Développement du cancer, du pus et du sarcome* (*Virchow's Archiv.*, XXXI, 3, p. 265. 1864).

veut dire qu'au lieu des lamelles excessivement minces de l'état sain, on voit des protoblastes se rapprochant un peut plus de la forme sphéroïdale, semblables à ceux qui limitent les capillaires en voie de développement, chez le fœtus ou dans les bourgeons charnus.

Lorsque les troubles nutritifs spéciaux amènent une hypergenèse considérable d'un tissu épithélial, il se produit un cancroïde ou épithéliome. Dans ce cas, comme la desquamation est impossible, puisque l'épithélium est infiltré, il se produit des déformations des éléments, ce qu'on appelle des globes épidermiques.

Si, comme tout porte à le croire, il est bientôt démontré que le carcinome n'est qu'une hypergenèse de l'endothélium lymphatique, ce sera un argument de plus contre la distinction radicale qu'on a voulu faire des épithéliums et des endothéliums.

En résumé, il découle de ce que je viens de dire et de ce qui sera dit plus loin (1), que la cellule épithéliale jeune est un élément spécifique qui ne varie, sous nos yeux, que suivant le terrain qui la nourrit. Et malgré que les éléments dits endothéliaux se développent dans le feuillet moto-germinatif, comme les tissus dits d'origine conjonctive, ces éléments, on l'a vu, ne sont pas sans analogie avec les épithéliaux proprement dits. Leur ressemblance avec l'épithélium pulmonaire ; l'analogie de certaines régions endothéliales où le revêtement est épais ou stratifié, avec les paviments extérieurs ; leur genèse dans les bourgeons charnus ; le résultat de leur irritation et de leur hypergenèse, tout semble montrer que les faux épithéliums ont une certaine parenté avec les vrais.

Une des conséquences de la vivacité et de la puissante nutrilité des épithéliums extérieurs consiste dans la possibilité

(1) Voy. *Transplantations épithéliales.*

de les transplanter, soit au milieu des tissus, soit à la surface des plaies, de faire des entes ou greffes épithéliales, dans un but expérimental ou thérapeutique. Je m'en occuperai longuement en traitant de la genèse et de la multiplication des éléments épithéliaux.

Il faut s'attendre, d'après ce que nous savons de l'influence de la membrane et des conditions physiques, à trouver là une preuve expérimentale de l'identité des diverses formes épithéliales extérieures. Arraché au sol qui l'a produit et nourri, séparé de ses semblables et transplanté sur un autre terrain, au milieu d'individus différents, l'élément épithélial prend racine et vit, mais il perd ses caractères propres et prend ceux que lui impose une vie nouvelle dans un milieu nouveau.

Rôle des épithéliums.

Le rôle des épithéliums arrivés à la période d'état, c'est-à-dire complétement développés, varie comme la structure de ces membranes. Toutes ont primitivement sans doute les mêmes propriétés comme les surfaces des polypes (1) qui sont indifféremment cavité digestive et tégument extérieur. Mais par les progrès de l'âge et vu les résultats à obtenir, la division du travail s'établit et les épithéliums se spécialisent. Il semble qu'ils font peu à peu leur apprentissage : chez le nouveau-né, les glandes ne donnent point encore des sécrétions parfaites ; et pendant toute l'enfance, les épithéliums génitaux sont complétement inertes.

Les épithéliums, sauf les dérivés cornés, sont tous perméables à des degrés divers. La plupart agissent sur les matériaux qui les traversent, soit pour séparer, soit pour transformer et fabriquer. Et il n'est pas sûr que tous ne jouissent pas, à des degrés différents, des mêmes propriétés. Qui nous dit

(1) Voy. Tremblay, ou M. Edwards, *Anat. et physiol. comparée.*

en effet que même le mince épithélium des capillaires est complétement indifférent à tout ce qui le traverse ? Qui nous dit que la couche profonde de l'épiderme n'est point un vaste foyer d'élaboration ?

Quoi qu'il en soit, les épithéliums, en leur qualité d'intermédiaires entre les deux milieux organique et cosmique, sont traversés par deux courants diosmotiques, de force égale ou inégale. Dans le premier cas, la diosmose peut être faible ou considérable ; dans le second, le mouvement vers le sang, c'est-à-dire l'endosmose, peut dominer ; ou, au contraire, l'exosmose. De là, une division physiologique des épithéliums, basée non-seulement sur ce qu'ils font en réalité dans l'organisme, mais aussi sur ce qu'ils pourraient faire, étant données des circonstances favorables.

1° *Diosmose* approximativement égale dans les deux sens : *faible* ou nulle, épithélium pavimenteux ou autres stratifiés ; *considérable*, épithéliums lamellaires ou endothéliums, poumon, vaisseaux, etc.

2° *Endosmose* prédominante : épithéliums absorbants, voies digestives et certaines régions des canaux excréteurs des glandes.

3° *Exosmose* prédominante, épithéliums excrétants, glandes et filtres.

En comparant maintenant les épithéliums, on peut dresser une échelle de perfectionnement qui se correspond pour les exhalants et pour les absorbants ;

1° Épithéliums *imperméables* ;

2° Épithéliums *perméables*.

A. indifférents ;
B. sélecteurs ;
C. secréteurs.

Ceci m'amène à parler des quatre rôles que jouent les épithéliums : protection, diosmose, sélection et secrétion.

Aucun épithélium n'est protecteur à l'état d'activité vitale. Tous ceux qui sont imperméables ou à peu près, le doivent à une momification d'éléments privés de vie, ou dans certains cas, à une exsudation. L'épiderme sera étudié à la fin de cette thèse ; on peut le dire imperméable : c'est l'épithélium protecteur par excellence ; il se protége lui-même à l'aide d'un dérivé glandulaire qui répand de l'huile à sa surface.

Les épithéliums mous, pavimenteux ou polymorphes stratifiés, présentent tous une faible perméabilité qui varie du reste avec l'épaisseur de la couche superficielle formée d'éléments altérés par l'âge, dépourvus de jeune protoplasma, par conséquent peu capables de fonctionner. La classification tout anatomique que j'adopterai me permettra d'entrer dans quelques détails qui seraient déplacés ici.

Les *épithéliums perméables et indifférents* fonctionnent presque tous passivement comme épithéliums d'échange. Ce sont spécialement : l'épithélium pulmonaire et l'épithélium vasculaire. C'est à travers le premier que se fait la diosmose gazeuse, que pénètre l'aliment respiratoire et que sort le résidu correspondant. Il est difficile de voir là autre chose que des phénomènes physiques, vu la minceur de cet épithélium appliqué, il est vrai, à l'épithélium vasculaire également mince. Tous les gaz qui entrent en conflit avec le sang *in vitro* le font également à travers l'épithélium pulmonaire. Il est peut-être malheureux qu'il ne puisse, contrairement à l'épithélium digestif, refuser ou transformer les ingesta organiques.

L'épithélium des vaisseaux présente la même perméabilité, la même indifférence ; il laisse aller du sang aux tissus et des tissus au sang toutes les matières d'assimilation et de désassimilation, qu'elles soient salutaires ou pernicieuses.

Chez les animaux supérieurs pourvus d'un système lymphatique, c'est spécialement l'épithélium de ces vaisseaux qui

reprend, et c'est celui des capillaires sanguins qui donne. Mais c'est là un perfectionnement tenant à la disposition de l'appareil et aux différences de tension et sans doute nullement à la cellule épithéliale.

On verra plus loin des particularités touchant la perméabilité de ces épithéliums pour les corps solides ou demi-liquides, tels que les globules sanguins, rouges et blancs, et les granulations colorées dont on s'est si souvent servi pour l'étude expérimentale.

Nul doute que l'épithélium des séreuses ne soit capable de se comporter comme ceux dont je viens de parler, s'il était mis dans les mêmes conditions de rapports avec les milieux. Ils sont, en effet, capables d'exhaler et d'absorber beaucoup : le réseau lymphatique, on l'a vu, est sous-épithélial et souvent très-développé.

Les membranes épithéliales subissent, bien entendu, les lois communes de la diosmose, dont je n'ai pas à parler ici. Je ne traiterai pas non plus de leur rôle physique dans l'absorption, car cela regarde les membranes animales en général.

J'arrive à l'action élective simple qu'exercent certains épithéliums sur les principes contenus dans les liquides qui doivent les traverser.

Les *épithéliums sélecteurs* dont le rénal est un type pur, sont sans doute plus nombreux qu'on ne le croit. Et il est probable que, abstraction faite des couches cornées et des lamelles trop minces, tous jouissent, mais à un degré très-inégal de la propriété d'arrêter certains matériaux et d'en laisser passer d'autres de préférence. La sélection n'est pas la sécrétion et encore moins l'excrétion, car celle-ci ne doit s'entendre que de la sortie du produit hors de l'élément épithélial. Un épithélium sélecteur n'est donc pas un simple filtre. Cet épithélium doit s'entretenir aux dépens du liquide que lui fournit le sang ; il se nourrit tout en filtrant et choisissant, et sa propriété sélective

exige absolument l'intégrité de la cellule épithéliale qui ne doit être ni trop jeune, ni trop vieille, ni altérée dans sa constitution; j'appellerai encore l'attention sur la pathologie du rein, et cela, j'espère, suffira pour faire entrevoir la nécessité de l'intégrité non point apparente mais réelle de l'épithélium.

Les épithéliums sélecteurs ne sont pas tous éliminateurs; il en est d'absorbants, et le rénal mérite peut-être plus ce nom que celui d'éliminateur. N'admet-on pas, en effet, que l'urine se condense en parcourant les tubes de Bellini, et que n'a-t-on pas dit sur ce sujet? Que l'épithélium rénal reprenait l'albumine de l'urine primitivement exhalée avec la composition du plasma sanguin!

Certes, les canaux excréteurs des glandes jouissent en certains points du pouvoir de condenser les sécrétions par résorption élective. Une malheureuse propriété, celle d'accumuler les poisons, qu'ont certains éléments, est une preuve de la sélection; avec excrétion lente.

J'arrive maintenant à l'épithélium que l'on pourrait appeler glandulaire, intermédiaire d'ordre supérieur entre les milieux, non pas un simple serviteur plus ou moins complaisant, comme l'épithélium indifférent; non pas un distributeur comme l'épithélium sélecteur; mais un transformateur, un *sécréteur*. Et nous verrons ici des épithéliums sécréteurs absorbants et exhalants; ceux-ci étant les plus importants, je commencerai par les premiers, après avoir dit que tous exercent également, à divers degrés, la sélection simple, qui est une fonction d'ordre inférieur, et cité l'épithélium intestinal, qui refuse les albuminoïdes précieux des sucs digestifs.

Il est évident que les épithéliums sécréteurs absorbants (je parle relativement au milieu sanguin, bien entendu) ne peuvent être qu'interposés sur le trajet des aliments. L'épithélium pulmonaire pourrait en être un, mais les épithéliums

de l'intestin et ceux de ses annexes placés sur le trajet du chyle et du sang de la veine porte, en sont certainement. Cl. Bernard, qui a porté son attention sur une partie de ce sujet, appelle sécrétions internes celles dont le produit est versé dans le sang. Eh bien, l'épithélium sécréteur absorbant est l'organe de cette fonction. On peut soupçonner le travail d'élaboration que fait l'épithélium hépatique, puisqu'il forme de la graisse vraisemblablement, et de la glycogène à peu près certainement, produits qui, ne devant pas être éliminés comme la bile, mais versés dans le sang, doivent avoir pour origine l'aliment absorbé dans l'intestin.

Cet aliment, avant d'entrer dans les voies absorbantes, n'a-t-il pas un épithélium à traverser? Oui, la circulation de la matière exige de grands efforts et les épithéliums jouent le plus grand rôle. Un aliment constituant, un albuminoïde pénètre dans l'intestin; il subit un premier contact avec un produit épithélial, le suc gastrique, qui le transforme une première fois, simple transformation isomérique, il est vrai, mais qui le rapproche d'un degré de l'albuminoïde sanguin. Cette métamorphose ne saurait être la seule ; un nouvel élément est interposé, qui, de l'albuminose ou peptone, va faire de l'albumine du sang, et cet élément, c'est l'épithélium intestinal.

Avant d'entrer dans l'étude des épithéliums sécréteurs exhalants, je désire faire remarquer qu'une multitude de glandes ou cryptes ne sont que de simples dépressions de l'épithélium superficiel dont ils partagent la structure et les propriétés, et dont ils semblent avoir pour vraie fonction d'augmenter la surface. Certes, tout élément épithélial est une glande en ce sens qu'il absorbe et excrète, mais celui-là seul mérite ce nom, qui fabrique une matière spéciale, quelle qu'en soit la destination.

Cette restriction faite, afin d'éliminer tous les cryptes et les filtres sélecteurs, entrons dans le cœur du sujet.

Il y a deux espèces de glandes, les unes concourent à la conservation de l'individu, les autres à la conservation de l'espèce ; les unes conservent l'individu pendant un temps variable, les autres conserveront l'espèce pendant un temps que nous ne pouvons encore apprécier.

Les premières, en effet, sécrètent les sucs indispensables à la digestion, par conséquent, à l'accroissement et à l'entretien de la vie. Elles fonctionnent d'une manière très-active; aussi leurs épithéliums sont-ils jeunes, sphéroïdaux, et se détruisent-ils rapidement. C'est un caractère commun à tous les êtres que d'avoir une vie d'autant plus courte qu'elle est plus active. Si donc il est dans l'économie une glande produisant beaucoup (j'entends produisant, et non pas filtrant), tenez pour certain, ou que son épithélium se renouvellera fréquemment, ou qu'il formera des masses considérables.

L'épithélium glandulaire a pour fonction de fabriquer, à l'aide des matériaux du sang, un produit nouveau, et de l'excréter. Il est toujours enfoncé dans la profondeur d'un tissu, et d'autant mieux protégé qu'il joue un rôle plus actif. C'est une simple modification de l'épithélium du canal excréteur ; il est plus gros, gorgé de sucs, avant ou au début de l'excrétion.

Il faut bien se garder de confondre la sécrétion avec l'excrétion et celle-ci avec le transport du produit secrété. En général, on peut dire pour tous les épithéliums glandulaires qui fonctionnent, en apparence d'une manière intermittente, qu'ils sont *chargés* avant que l'excrétion commence. Celle-ci a été expliquée de plusieurs manières différentes.

Sous l'influence du système nerveux, le sang afflue tout à coup; sa tension augmente; une partie de son plasma exsude et gonfle encore l'élément glandulaire. A ce moment commence l'excrétion : ou bien la cellule est éliminée elle-même et se rompt dans le liquide, ou bien elle s'ouvre sans quitter

sa place pour expulser une goutte claire et se refermer ensuite, ou bien enfin elle est purement et simplement traversée par un courant exosmotique, favorisé par la tension du sang, la constitution intime de la cellule, et peut-être l'action intime du système nerveux sur la cellule elle-même. Une fois le produit de la cellule versé dans le canal vecteur, improprement appelé excréteur, l'excrétion est faite ; le reste est un transport accéléré ou non par des annexes contractiles, accompagné ou non de reprise de certains matériaux, principalement de l'eau.

On comprend que les épithéliums glandulaires vivent peu quand ils sont pour ainsi dire surmenés. Un exemple intéressant est celui de la mamelle qui n'est point un organe essentiel de reproduction et que je range ici : après les premiers jours de la lactation, l'épithélium mammaire, préparé depuis longtemps, s'est desquamé et éliminé par altération graisseuse physiologique, et bientôt il ne reste plus de traces des cellules qu'on voyait auparavant. Le fond des culs-de-sac est tapissé d'une couche amorphe parsemée de quelques noyaux, comme un épithélium en voie de reproduction. C'est vraisemblablement cette couche organisée qui sécrète le lait, et avec une telle activité, que cet épithélium est pour ainsi dire fauché en herbe, c'est-à-dire consumé à mesure qu'il se répare. Il est difficile d'admettre que le lait, pendant la sécrétion active, soit produit comme le sébum cutané, quand on songe à la quantité de lait que peuvent donner les mamelles de la femme. Il faudrait une rénovation cellulaire telle, que 800 générations de cellules devraient se succéder en vingt-quatre heures, d'après Küss, qui admettait ce mode d'excrétion !

On verra à l'article *Epithélium sphéroïdal* des détails sur les autres épithéliums glandulaires.

J'arrive aux *épithéliums génitaux* ou géniteurs pour en

dire seulement quelques mots. Certes, Ch. Robin a justement distingué la formation des ovules de la sécrétion, et ce n'est pas moi qui m'élèverai contre le fonds de sa théorie qui me semble vraie. Si je croyais devoir le faire, ce serait avec une entière liberté. L'ovule *naît* dans l'organe sexuel, il n'est pas sécrété. Mais comment naît-il et comment se développe-t-il? Voilà une question difficile.

L'ovule, quel que soit son sexe, semble n'être d'abord qu'une cellule épithéliale comme les autres, mais qui se développe bientôt d'une manière tout à fait particulière. Deux causes peuvent déterminer le développement de l'ovule: ou bien une origine spéciale, ce qui semble impossible à admettre; ou bien une nourriture particulière qu'élaboreraient pour elle les autres cellules épithéliales. N'y a-t-il pas là une analogie frappante avec la culture de l'œuf qui doit produire la reine des abeilles? Et la colonie entière de la ruche, qui nourrit cet œuf d'aliments choisis, n'est-elle point représentée par cette multitude de cellules épithéliales qui restent neutres, et probablement sécrètent une nourriture spéciale pour les cellules privilégiées?

Les ovules mâles et femelles ne sont pas des œufs, mais l'œuf résulte de leur conjonction, et cet œuf tient en lui les germes de tous les éléments d'un être nouveau.

Pour en finir avec les épithéliums sexuels, il faut encore parler de leur influence générale sur l'économie, et notamment sur le système nerveux. Tant qu'ils sommeillent, les enfants des deux sexes se ressemblent à peu près comme caractère, comme voix et comme allures. Mais la puberté retentit sur l'économie entière, distingue les sexes, crée des passions nouvelles; l'instinct de reproduction apparaît, et avec lui l'amour d'autrui et de l'humanité, la force physique et intellectuelle, la générosité, les nobles désirs, en un mot, tout ce qui fait de l'animal non un individu, mais un membre de la grande famille.

Vienne une cause qui entrave le développement des épithéliums sexuels ou les anéantisse, et toutes ces belles facultés disparaissent, l'être social redevient un individu sans vigueur, sans volonté, sans courage.

Fin des Epithéliums.

La plupart des épithéliums ont la vie courte, relativement aux éléments constituants; quelques-uns même sont éphémères. Arrivés au terme de leur existence, leurs éléments quittent la membrane basilaire et sont expulsés en totalité ou partiellement résorbés. Cette desquamation varie suivant les épithéliums et suivant les influences auxquelles ils sont soumis. En général, la vie d'un élément est d'autant plus courte qu'il fonctionne plus activement. Aussi, sont-ce les épithéliums glandulaires qui se renouvellent le plus rapidement; j'ai déjà touché cette question. Parmi les divers modes d'excrétion par déhiscence, desquamation, liquéfaction ou simplement transsudation, la desquamation semble admise par la plupart des auteurs comme un phénomène important et très-effectif. Voici ce que disent Cornil et Ranvier sur ce sujet : « Dans les glandes de l'estomac, on voit des cellules primitivement cylindriques devenir sphériques en se gorgeant de sucs, tomber dans la lumière de la glande et se détruire en laissant échapper leur contenu. Ainsi les cellules du colostrum ne sont autres que les cellules des acini mammaires, et lorsque le lait n'en contient plus, c'est que ces cellules se sont détruites en mettant la graisse qu'elles contiennent en liberté. Certaines cellules n'ont pas besoin de se détruire et s'ouvrent tout simplement pour verser dans la glande leur produit de sécrétion, ainsi qu'on peut l'observer sur les glandes de Lieberkühn. »

Ce mode d'excrétion, incontestable pour les glandes sébacées, ne semble pas pouvoir être généralisé. Pourquoi les

cellules n'élimineraient-elles pas leurs produits par simple exosmose? Certes, les cellules glandulaires desquament et plus vite que les autres, mais vraisemblablement aussi comme les autres, lorsqu'elles ont subi les altérations séniles. Elles vieillissent plus vite, voilà tout.

Les altérations qui précèdent la desquamation ou mue épithéliale seront étudiées plus loin, notamment à propos de l'épiderme, de la cornée, etc.; elles ont déjà été signalées comme altération de nutrition des cellules épithéliales; la plus fréquente est la dégénérescence dite granulo-graisseuse. Diverses causes pathologiques, en altérant la nutrition des épithéliums, les forcent à desquamer : tels sont les catarrhes, les fièvres éruptives. Tous les épithéliums, je le répète, ne desquament pas également. Les endothéliums semblent vivre très-longtemps; les épithéliums vrais des muqueuses actives se détachent fréquemment. En somme, il y a parallélisme parfait entre l'activité vitale et fonctionnelle et la fréquence de la desquamation.

Dans les épithéliums stratifiés, on peut dire que les jeunes générations chassent les vieilles, qui se détachent seules.

Dans l'épiderme, par exemple, les éléments profonds, bien placés pour se nourrir, croissent et multiplient; ils puisent les premiers dans le liquide nourricier qui, du sang, se porte à l'extérieur; aussi, les couches superficielles ne reçoivent-elles pas une quantité suffisante de matériaux pour entretenir leur vie; de là, dessiccation progressive et desquamation finale.

Lorsqu'il n'y a, au contraire, qu'une simple couche de cellules, celle-ci étant détachée, la membrane basilaire est à nu, ou plutôt se montre couverte de matière amorphe où paraissent bientôt, par un mécanisme qu'il me reste à étudier des cellules de remplacement, une jeune génération.

Je ne saurais avoir la prétention de traiter ici avec autorité la grande question doctrinale qui divise les anatomistes, tou-

chant la *genèse* des éléments anatomiques. Cependant, je m'y arrêterai longuement, car l'étude des transplantations épithéliales est venue éclairer quelque peu ce difficile sujet.

Transplantations épithéliales

Cette question toute physiologique est devenue chirurgicale par les belles applications qui en ont été faites depuis quelques années. L'épiderme seul se prête à l'expérimentation, aussi est-ce la *greffe épidermique* qui a été le mieux étudiée. Le sujet est éminemment propre à montrer la vitalité de l'élément épithélial, et à éclairer vivement l'histoire de ses évolutions. Aucune des nombreuses expériences que je vais rapporter ne me semble manquer d'intérêt au point de vue physiologique, et si ce paragraphe a une tournure chirurgicale, c'est que ce sont des chirurgiens qui ont expérimenté.

Malgré les réclamations formulées en faveur de Tigri (1), on peut affirmer que c'est à Reverdin que revient l'honneur de la découverte de la greffe dite épidermique. L'idéal serait de séparer complétement la couche de Malpighi des papilles cutanées ; malheureusement, ce résultat ne peut être obtenu, pratiquement au moins, par le *modus faciendi* indiqué par l'auteur. « Si, dit M. Reverdin (2), j'ai conservé le titre de greffe épidermique, qui, dans la pratique n'est pas parfaitement exact, c'est que tout démontre que dans le lambeau transplanté, composé de tout l'épiderme et d'un peu de derme, ce n'est pas ce dernier qui est actif, c'est l'épiderme qui se soude, c'est lui qui détermine la formation d'îlots cicatriciels, et dans ces îlots, on ne voit se produire qu'une seule chose de l'épiderme. Il est même presque prouvé que, si pratiquement on pouvait facilement transplanter de l'épiderme seul, cela n'empêcherait pas d'obtenir les mêmes résultats. »

(1) *Annali Universali*, CCXIII, sept. 1870.

(2) *Archiv. génér. de médecine*, mars 1872, p. 279.

Examinons, en effet, les conclusions formulées par les expérimentateurs, conclusions qui ne sont pas toujours très-probantes et paraissent notablement différer selon qu'ils ont tenté la greffe de l'épiderme corné seul, ou celle des couches profondes, dites couches de Malpighi.

M. Reverdin a essayé plusieurs fois la greffe des lambeaux des couches cornées et n'a jamais pu réussir; cet insuccès constant a été vérifié par R. Wolgaldie (de Manchester) (1), Czerny (de Vienne) (2), Al. Jacenko (de Kiew) (3), A. Poncet (4). Cependant, David Fiddes (d'Aberdeen) (5) et Nacy Ash (6) auraient réussi à hâter la cicatrisation de plaies, en les recouvrant d'écailles épidermiques enlevées avec un rasoir ou un long bistouri. Comment expliquer cette différence dans les faits observés? Reverdin croit avec raison, selon moi, que dans les expériences rapportées par M. Fiddes et N. Ash, ces chirurgiens n'ont pas seulement enlevé la couche cornée de l'épiderme, mais qu'ils ont légèrement empiété sur le corps muqueux de Malpighi. Dans quelques cas, ajoute-t-il, il a pu greffer de petits lambeaux, qu'il avait réussi à enlever, sans provoquer le moindre écoulement sanguin ; or, dans ces circonstances, la face profonde de la mince lamelle épidermique réséquée était humide et contenait certainement plus que la couche cornée (7).

Ces expériences ont été d'ailleurs répétées sous une autre forme : c'est ainsi que Reverdin et Hybord (8), David Page (9), ont cherché en vain à transplanter des lambeaux d'épithélium

(1) *The Lancet*, I, 22 avril 1871.
(2) *Med. Centralblatt*, etc. IX, n° 17, 1871.
(3) *Wien. med. Jahrb.*, 1871, H. 3, S. 416.
(4) *Lyon médical*, t. VIII, p. 494, 1871.
(5) *The Lancet*, II, p. 870, 17 sept. 1870.
(6) *Ibid.*, II, p. 913, 24 déc. 1870.
(7) *Loc. cit.*, p. 284.
(8) *Archives génér. de méd.*, juin 1872, p. 707.
(9) British, *Med. Journ.*, 17 déc. 1870.

corné, soulevé par l'action d'un vésicatoire (1). Reverdin a même été plus loin, mais voulant trop prouver, il a obscurci légèrement la question; en effet, désirant démontrer le rôle de la couche de Malpighi, et son utilité incontestable dans les greffes épidermiques, il « déposa à la surface d'une plaie le liquide recueilli en raclant la peau dénudée par un vésicatoire ». Le résultat obtenu fut toujours négatif; aussi M. Reverdin émet-il de légers doutes sur le rôle exclusif des éléments de la couche vivante de l'épiderme, c'est-à-dire sur le rôle de la couche de Malpighi. Il est certain qu'ici l'auteur semait bien les débris des éléments vivants de l'épiderme, mais comme le fait remarquer avec raison M. Duval (2), ces éléments étaient préalablement altérés par l'inflammation, aussi n'est-il pas étonnant qu'ils n'aient pu se greffer.

En résumé, on peut dire que les résultats fournis par l'expérimentation sont à priori faciles à expliquer; si, en effet, les couches épithéliales cornées sont constituées par des cellules presque mortes, il n'en est plus de même des éléments qui appartiennent à la couche profonde ou de Malpighi : ce sont là des cellules jeunes et vivaces.

Mais, dira-t-on, les quelques portions papillaires du derme, que l'on enlève fatalement dans la greffe épidermique, telle qu'on la pratique, ne peuvent-elles jouer un rôle dans la réussite de l'opération?

Pour répondre à cette question, il nous faut étudier avec soin le processus qui détermine l'adhésion et le développement de la greffe épidermique aux bourgeons charnus, sur lesquels on la place.

Les recherches histologiques, qui ont été faites dans le but d'éclaircir cette question encore à l'étude, sont dues principa-

(1) Cette expérience aurait été indiquée par Tigri (de Sienne) dès 1867. (Federici, *La nuova Ligur. med.*, XVI, 6, 1871.)

(2) *Nouv. Dictionn. de méd. et de chir. prat.*, t. XVI, 1873, p. 705.

lement à David Page (1), Czerny, Al. Jacenko, Colrat (2) et Morat (3), Poncet (4), et surtout Reverdin (5).

Une première question doit donc être résolue, à savoir comment se fait l'adhérence du lambeau déposé à la surface de la plaie?

D'après Reverdin, auquel j'emprunte la plus grande partie de ce qui suit, la soudure du lambeau épidermique se ferait en deux temps : « Au bout de quarante-huit heures, j'ai trouvé, dit-il, le derme sans modifications appréciables, comme flottant, ne paraissant nullement soudé sur des coupes minces. Mais, à cette époque déjà, je trouvai deux bourgeons épidermiques de nouvelle formation, toujours dans le même point ; partis de l'épiderme greffé, ils plongent entre le bord du lambeau et le tissu embryonnaire de la plaie, avec lequel ils font corps. Ces bourgeons sont constants et enchâssent, pour ainsi dire, le lambeau tout entier sur la surface où il a été transporté. Plus tard, ils acquièrent de plus grandes dimensions, je les appelle *bourgeons d'enchâssement* (6). »

Ce fait du développement de ces bourgeons est des plus importants, car ce ne serait que plus tard que les vaisseaux des quelques parties dermiques de la greffe déjà modifiées, et passant à l'état embryonnaire, se mettraient en rapport de continuité avec ceux des bourgeons charnus sous-jacents. L'adhérence de la greffe se ferait donc par l'épiderme, e derme ne se souderait que secondairement, qu'accessoirement comme dit Reverdin, son rôle serait nul.

Des recherches analogues entreprises par Poncet diffèrent quelque peu de celles exposées ci-dessus. Il est vrai

(1) *Brit. med. Journ.*, 17 déc. 1870 et 27 mai 1871.

(2) *Thèse de Montpellier*, 1871.

(3) *Lyon médical*, 3 sept. 1871.

(4) *Lyon médical*, 29 octobre 1871.

(5) *Soc. biologie*, 25 nov. 1871. — Note à l'Acad. des sciences, 27 mai 1871, et *loc. cit.*

(6) *Arch. génér. de méd.*, juin 1872, p. 708.

que ce dernier auteur ne paraît pas expérimenter et observer dans les mêmes conditions que Reverdin. Les greffes de M. Poncet sont des greffes dermo-épidermiques, enlevées par le procédé d'Ollier (1), par conséquent notablement dermiques; il admet que la couche dermique s'unit aux bourgeons charnus par sa face profonde.

Il est vrai qu'examinant une greffe de dix jours et restée stationnaire, l'auteur a constaté, comme Reverdin, que le derme avait disparu. Il note la présence de globes épidermiques multiples dans le corps muqueux, et cela dès le quatrième jour de la greffe. Ne sont-ce pas là les bourgeons épidermiques signalés par Reverdin?

Cette question ne peut être résolue, au moins actuellement, et il est difficile de comprendre d'une façon bien nette le processus de développement que ces deux auteurs ont signalé, l'un en parlant de ses bourgeons d'enchâssement, l'autre en signalant des globes épidermiques dans la couche muqueuse. Y a-t-il là une prolifération cellulaire en quelque sorte primitive des éléments de la couche profonde de l'épiderme, auquel cas ceux-ci joueraient en effet un rôle capital dans la réussite de la greffe ?

Il faut très-certainement de nouvelles recherches pour éclaircir ce point douteux, d'autant que la prolifération cellulaire, du moins telle qu'on l'entend en Allemagne, est douteuse et contestée, comme nous allons le voir en parlant du développement ultérieur de l'épiderme greffé.

Dans un récent mémoire (2), le professeur Amabile (de Naples), traitant de la possibilité d'obtenir la cicatrisation des plaies au moyen de la greffe épidermique, cherche à démontrer que les lambeaux greffés doivent être petits et doi-

(1) Communication à la Société de méd. de Lyon, mars 1872.

(2) *L'Umesto epidermico e la trapiantazione cutanea nella cuva delle piaghe in Movimento medico-chirurgico*. Napol. 1871. Nous n'avons eu qu'une analyse de ce travail intéressant.

vent offrir à leur face interne une légère couche du derme, dont le tissu conjonctif contient les cellules *migratrices* appelées à établir les premiers liens entre la greffe et la plaie.

C'est, on le voit, une opinion absolument opposée à celle de Reverdin ; ici, le rôle du derme serait en quelque sorte prépondérant, au moins au début du processus physiologique.

Contre la soudure primitive du derme, Reverdin invoque un fait expérimental fréquent et facile à reproduire. Des greffes placées sur une plaie et enlevées avec la bandelette de diachylon qui servait à les maintenir, ont pu être réappliquées sur la surface bourgeonnante et ont parfaitement repris. Ces greffes, dit l'auteur, avaient conservé leur vitalité ; leur épiderme a donc pu fournir des bourgeons.

En résumé, ce que je viens de dire ne suffit pas encore à déterminer nettement les rôles du derme et de l'épiderme dans la transplantation dite épidermique, mais presque toujours dermo-épidermique.

La greffe prise, adhérente, comment se développe-t-elle ? comment s'élargit l'îlot cicatriciel ? C'est là la seconde question qu'il me fallait examiner ; question brûlante, qui touche aux doctrines concernant le développement des éléments anatomiques.

Il peut y avoir, en effet, soit prolifération des éléments épithéliaux greffés, soit formation sous leur influence d'éléments nouveau-nés dans le blastème exsudé, soit enfin transformation du tissu embryonnaire en tissu épithélial, également sous l'influence des cellules implantées.

Cette dernière opinion paraît être généralement acceptée par les expérimentateurs.

Les cellules épithéliales de la greffe épidermique prolifèrent-elles ? Presque tous les auteurs sont d'accord pour nier cette prolifération (Reverdin, Poncet, David Page, Morat et Colrat) ; ils n'ont jamais rencontré de cellules en voie de

scission, ni même de noyaux offrant un dédoublement, indice d'une prolifération ultérieure. Al. Jacenko, seul, aurait observé la prolifération des cellules de Malpighi (1).

Y a-t-il, au contraire, production d'un blastème qui, modifié par la présence de la greffe, donne naissance à de jeunes cellules épithéliales? Des expériences de J. Arnold (2) pourraient être interprétées dans ce sens. Cet auteur produit des pertes de substance du revêtement épithélial de la langue de la grenouille; or, l'espace qui résulte de la perte de l'épithélium se remplit d'une substance finement granuleuse, qui plus tard finit par se modifier. Elle devient transparente, vitreuse; il s'y forme des sillons clairs, limitant de petites plaques contenant un noyau brillant. Souvent ce noyau apparaît avant la segmentation de la substance finement granuleuse, véritable blastème pour Ch. Robin. Le contour de ces plaques devient granuleux et finit par avoir tous les caractères de l'épithélium.

L'auteur allemand refit des expériences sur la peau et la muqueuse du chien et obtient des résultats qu'il interprète de la même manière.

Reste la transformation du tissu embryonnaire des bourgeons charnus en tissu épithélial.

« Sur une greffe de quelques jours, dit Reverdin (3), on voit partir des bords une couche épidermique, plus ou moins épaisse, plus ou moins irrégulière; elle envoie par sa face profonde des bourgeons épidermiques, de formes souvent bizarres, renfermant quelquefois des globes épidermiques; ces bourgeons plongent dans le tissu embryonnaire de la plaie. Aux limites extrêmes de l'îlot, la couche épidermique, jusque-là bien distincte, s'élargit en devenant diffuse, en s'éparpillant en traînée ou en éventail. Les cellules épidermi-

(1) *Wien. Medic. Jahrb.*, t. III, 3, 416. 1871.

(2) Analysé dans le *Journal de M. Robin*, en juillet 1869.

(3) *Arch. génér. de méd.*, juin 1872, p. 709.

ques, à ce niveau, et ce sont les dernières formées, se distinguent des bourgeons charnus par leur coloration plus rose par le carmin (pièce durcie dans l'acide chromique au 500°), et par l'existence d'un seul gros noyau; les cellules embryonnaires voisines ont à peu près les mêmes caractères qu'ailleurs, cependant j'ai vu leurs noyaux groupés au centre de l'élément; plusieurs n'en renfermaient que deux, et j'en ai vu qui en renfermaient un seul en forme de biscuit. Les nouvelles cellules épidermiques diffèrent de celles qui sont un peu plus âgées par les caractères suivants : au lieu d'être polyédriques, dentées, et de renfermer un noyau ovalaire, elles sont plus grosses, paraissent presque sphériques, ne sont nullement dentées et renferment un gros noyau rond. On rencontre souvent de ces grosses cellules dans les couches épidermiques fournies depuis quelques jours, mais toujours dans la couche profonde. »

L'auteur n'a jamais observé un double noyau, ni un noyau en voie de division dans les cellules épidermiques des bords de l'îlot; rien, suivant lui, n'indique une prolifération de ces cellules ou la formation d'un blastème. Aussi, pense-t-il que l'épiderme greffé détermine par sa présence la transformation des cellules embryonnaires en cellules d'épiderme.

Les conclusions de Colrat (1) et Morat se rapprochent beaucoup de celles de Reverdin; toutefois le processus de formation serait un peu différent, et ici encore Colrat et Morat font intervenir un réseau particulier sur lequel je reviendrai à propos du développement de l'épiderme fortement ébauché par le présent article.

Entre l'épiderme véritable de la greffe et les bourgeons charnus de la plaie existerait une zone *épidermoïdale* ou *cuticule épidermoïdale*, qui n'est pas l'épiderme, mais qui le prépare.

(1) *Thèse de Montpellier*, n° 48, 1871.

Les cellules de cette couche sont des cellules dites embryonnaires, plus petites vers les parties périphériques de la cuticule et plus grosses vers l'épiderme. Entre ces cellules serait un réticulum fin, dont les travées, apparaissant comme des lignes blanches, encadreraient les cellules. Aux points d'entrecroisement de ces travées existeraient des nœuds, dont quelques-uns nucléés (nœuds fertiles de Ranvier). Ce réticulum, très-appréciable dans la couche inférieure de la zone, semble aboutir aux cellules situées au-dessous et aux vaisseaux des bourgeons correspondants.

Arrivé au point où existe l'épiderme, ce réticulum s'atrophie ; les cellules intermédiaires grossissent et l'étouffent s'il est permis de parler ainsi : il en reste quelques filaments déliés. Enfin les cellules apparaissent avec leurs dentelures, et l'épiderme vrai est constitué.

Cet épithélium nouveau est irrégulier et envoie des prolongements profonds analogues à ceux qu'on observe dans certaines formes d'épithéliomes (ép. tubulé). Les cellules épithéliales formées sont dentées, unies par un ciment, et contiennent un noyau à plusieurs nucléoles, mais n'offrent nulle part *de traces de segmentation*. Aussi Colrat conclut-il comme Reverdin, en niant la prolifération des cellules d'épithélium, et en admettant la transformation des cellules embryonnaires. Quant au rôle de son réticulum, il lui paraît assez difficile de le définir nettement.

Examinant une greffe dermo-épidermique arrivée au dixième jour, et restée stationnaire, Poncet (1) a constaté l'existence d'un épaississement du corps muqueux de Malpighi ; le derme avait disparu, les cellules épithéliales touchaient les éléments embryonnaires. Autour de la greffe, les jeunes éléments embryonnaires offraient un gros volume, ce qui serait pour lui un premier stade de transformation épidermique. Jamais

(1) *Lyon médical*, t. VIII, p. 494 et 564, 1871.

l'auteur n'a constaté de prolifération des cellules greffées.

L'examen du processus de développement de l'épiderme, à la suite de greffes, a encore été étudié avec soin par M. L. Amabile (1). Sur une coupe verticale pratiquée sur un lambeau transplanté depuis cinq jours, on constate qu'il n'existe pas de substance intermédiaire entre le lambeau et les bourgeons charnus. Les cellules de Malpighi n'entrent pas en prolifération, et cependant une couche d'épiderme commence à se former sur les bourgeons charnus qui avoisinent la greffe. Les cellules de cet épiderme ne sont pas serrées, elles sont disposées en rangées horizontales et obliques ; enfin elles seraient plus allongées que les cellules normales. Au huitième jour, cette couche épidermique épaissie repose toujours sur le tissu conjonctif des bourgeons charnus, dont la transparence laisse apercevoir un petit nombre de cellules allongées, et disposées horizontalement et obliquement. D'après l'auteur italien, qui paraît avoir étudié surtout les greffes dermo-épidermiques, le tissu conjonctif sous-jacent à l'épiderme devenu corné finirait par prendre à son tour les caractères du derme, fait important au point de vue chirurgical et qui mérite confirmation.

En résumé, L. Amabile, Nelson, Dobson, Poncet, Colrat et Reverdin, nient la prolifération épithéliale.

En fait, les éléments de la couche de Malpighi, qui seuls persistent dans la greffe, puisque la couche cornée se desquame toujours, ces éléments, dis-je, semblent agir par une sorte d'action de présence difficile à définir :

« Que l'on nomme, avec Gubler, cette force *catabiotique*,
» *analogie de formation* avec Vogel, *force homœoplastique* avec
» Dubreuil, il n'en est pas moins vrai que c'est un phénomène
» général et constant dans tous les faits qui se rapportent à la

(1) *Loco citato.*

» greffe, à l'anaplastie et même à la cicatrisation (M. Duval, » *loc. cit.*). »

Un fait utile à signaler, c'est que cette force catabiotique, ou autre, peu importe le nom, paraît avoir une influence limitée, ou s'épuiser, puisque la formation de nouveaux éléments autour de la greffe s'arrête bientôt, de même que sur les bords mêmes de la plaie. En multipliant les greffes, les îlôts s'influencent réciproquement, et la cicatrisation marche bien plus vite.

Disons, en terminant ce qui a trait à la greffe épidermique, que les lambeaux ont été empruntés, soit au même individu, soit à des individus différents, soit à des animaux d'espèce différente. Alex. Jacenko (1), Czerny (2), Nesalitzki et Philippe (3), Letievant (4), Reverdin, Dubreuil (5), Folet (6), etc., ont fait des expériences intéressantes à cet égard, desquelles il résulte que la greffe peut se faire d'un animal à un autre, en franchissant les limites de l'espèce et de la famille, suivant l'expression de Reverdin.

Un certain nombre de ces expériences ont échoué ; L. Amabile pense que cela tient à la pauvreté de la couche muqueuse de Malpighi chez un certain nombre d'animaux.

Le chien serait exceptionnellement favorisé, d'où l'indication d'utiliser des greffes provenant de cet animal.

Reverdin n'a rien remarqué de spécial dans les expériences de greffe d'origine animale qu'il a pu faire, l'épiderme qui se développe ne serait ni de l'épiderme d'homme, ni de l'épiderme de chien, de chat, de lapin, etc., c'est de l'épiderme de cicatrice.

Les greffes peuvent être prises sur des membres récem-

(1) *Loc. cit.*

(2) *Centralblatt*, IX, 17, 1871.

(3) *Wiener med. Wochensch.*, 26 août 1871.

(4) *Lyon médical*, 1871.

(5) *Gaz. des hôpit.*, 30 juillet 1872.

(6) *Bullet. méd. du nord de la France*, p. 345, sept. 1872.

ment amputés, sur des cadavres peu après la mort; ce qui se comprend vu la vitalité des éléments anatomiques sur laquelle je m'efforce d'insister.

Enfin, on a greffé l'épiderme du nègre sur le blanc (Reverdin, Pollock, J. Smith), et les îlots formés ne présentaient aucune coloration noire. Tel n'est pas cependant le résultat annoncé par Pollock (1), L. J. Bryant (2), qui prétendent que l'épiderme formé autour d'une greffe noire était pigmenté.

Quand on réfléchit que le pigment du nègre ne se développe pas dès l'origine de l'épiderme, on comprend que ces faits ne prouvent rien ni pour ni contre la prolifération des cellules.

Des *greffes épithéliales* proprement dites ont été empruntées aux muqueuses, et paraissent avoir réussi dans un certain nombre de cas; d'ailleurs, on devait s'y attendre (3). Les premières expériences faites sur ce sujet appartiennent à Czerny; cet auteur a greffé des lambeaux de muqueuse et a vu se produire des îlots minces, brillants, moins blancs qu'avec la peau, formés par des cellules épidermiques. Dans un cas, Czerny (commun. à la Soc. roy. de méd. de Vienne, 31 mars 1870) transplanta sur une plaie du bras de la *muqueuse nasale*. Cette muqueuse fut prise sur un polype nasal extirpé; on fit trois tentatives, et dans l'une d'elles la greffe fut faite deux heures après l'extirpation du polype, alors que les cils de l'épithélium avaient encore leurs mouvements spéciaux. L'épithélium vibratile perdit ses cils, et les îlots formés étaient constitués par de l'épithélium pavimenteux, fait curieux sur lequel Czerny insiste avec raison (4).

(1) Cité par Reverdin. *Lancet*, II, 20 nov. 1870. Ses expériences sont d'autant moins concluantes que la greffe a été très-vite détruite.

(2) *Guy's hosp. Reports*, 3e série, vol. XVII.

(3) V. Marduel, *Revue critique sur la greffe cutanée in Lyon médical*, nos 11, 12, 16, 18 et 19, 1872. — Maas, *Schmidt's Jahrbucher*, Bd. CL, H. 3, et Bd. CLII, H. 1, 1871. (Traduit par Marduel dans sa *Revue critique*.)

(4) *Wien. med. Press.*, XII, 17, 1871.

Dans un second cas, le même auteur déposa sur une plaie résultant de l'ablation d'un sein plusieurs petits lambeaux muqueux pris sur une luette qui venait d'être excisée une demi-heure avant. Au bout de huit jours, deux îlots se formaient au niveau d'une des greffes ; ils ne tardèrent pas à se réunir et à s'étendre, le centre resta transparent et pâle. L'examen microscopique permit de constater la transformation des grandes cellules plates de l'épithélium buccal en cellules d'épithélium cicatriciel, à bords dentelés (1).

D'après Reverdin, le professeur Broca a aussi greffé des lambeaux de muqueuse (2).

Jusqu'alors, on le voit, les greffes muqueuses avaient été empruntées à l'homme pour être transportées sur des plaies, et fait capital sur lequel on ne saurait trop insister, l'épithélium de ces greffes muqueuses tendait à perdre ses caractères, et dans tous les cas, ne provoquait la naissance que de *cellules épidermiques*.

Mais on a été plus loin tout récemment, et M. Houzé de l'Aulnoit (3) a pensé greffer des lambeaux animaux, non pas cutanés, mais muqueux. Ces lambeaux muqueux ont été pris sur la langue ou la face interne des joues du lapin et du bœuf ; il faut dire que M. Houzé de l'Aulnoit fait des greffes muqueuses complètes, et que c'est la face interne du chorion muqueux qu'il applique sur les bourgeons charnus ou même sur la plaie saignante. Dans tous les cas il a obtenu des succès.

Il est donc démontré aujourd'hui que l'épithélium pavimenteux mou et l'épithélium vibratile peuvent être transplantés avec succès sur une plaie cutanée et se comporter comme un véritable lambeau d'épiderme.

(1) *Centralblatt*, IX, 17, 1871, et *Schmidt's Jahrb.*, 1871, p. 303.
(2) *Arch. génér. de méd.*, juin 1872, p. 708.
(3) Note à l'Acad. de méd., 24 sept. 1872, et *Union médicale*, n° 115, 1872.

Genèse des éléments épithéliaux.

Il me semble résulter de cette étude, que si la segmentation cellulaire peut jouer un rôle dans la formation des épithéliums de l'embryon, elle n'en joue aucun dans le renouvellement des épithéliums de l'adulte ; que les cellules sont précédées d'un blastème demi-liquide dans lequel circulent des éléments dits embryonnaires, blastème qui devient réticulé lorsque les cellules épithéliales y apparaissent ; enfin, qu'on ne connaît point encore d'une manière certaine l'origine réelle des cellules épithéliales.

Ch. Robin admet, on le sait, et déclare cela prouvé *de visu*, que, le plus souvent, la membrane sous-épithéliale secrète ou produit une couche *amorphe organisée* dans laquelle naissent des noyaux, premier stade de la production épithéliale ; puis qu'à une époque variable, les noyaux se partagent pour ainsi dire la substance interposée qui se segmente comme le font les ovules. Il est fréquent d'observer dans les glandes ou à la surface des muqueuses desquamées, des plaques de matière amorphe non segmentée. D'autre part, s'il est vrai que les cellules s'individualisent par segmentation, elles doivent toujours, quand elles sont jeunes, se toucher par des plans, sans interposition de matière intercellulaire (*Kitt Substanz*). C'est ce que Robin considère comme démontré contrairement au plus grand nombre des anatomistes.

Ici donc dans cette théorie de la genèse, la matière amorphe est prolifique en ce sens que des noyaux y *naissent* spontanément pour déterminer ensuite la segmentation totale.

Dans la théorie dite cellulaire, chaque élément épithélial vient d'un ancêtre qui s'est divisé en plusieurs, de là augmentation progressive du nombre des éléments qui sont d'abord sphériques au milieu du blastème qui les nourrit, et ne deviennent polyédriques que par pression réciproque.

On a vu plus haut que la plupart des auteurs qui ont étu-

dié les greffes épithéliales croient à la transformation directe des cellules, dites embryonnaires, en cellules épithéliales.

C'est là, je crois, une affaire d'appréciation qui ne sera pas éclaircie de longtemps.

Car on ne voit pas les éléments se transformer; on rencontre seulement des formes intermédiaires, que l'on regarde comme les preuves de cette transformation.

Deux questions restent donc entières dans le microcosme comme dans le macrocosme : La transformation des espèces et la génération spontanée sont-elles possibles? Et si elles le sont, dans quelles conditions ? Les limites et la nature de ce travail ne me permettent pas de m'étendre bien loin. Si l'homme ne possédait la faculté de porter ses regards dans l'espace et dans le temps, il n'aurait jamais abordé une question pareille, il ne l'aurait jamais soupçonnée !

L'homme, dans sa vie éphémère, ne voit pas les espèces se transformer, et, quand il parcourt, grâce à son intelligence, le court instant qu'on appelle les temps historiques, il ne peut qu'avec peine recueillir quelques indices.

S'il est admissible que les espèces se transforment, il est à peu près certain qu'elles ne le font que par une série indéterminée de générations intermédiaires, et que les caractères différents apparaissent dans le premier stade de la vie et seulement à cette époque. Il est donc probable, sinon certain, que les éléments anatomiques ne se transforment jamais, sinon par voie de générations successives. Nous avons vu les cellules épithéliales, si distinctes à l'état adulte, naître identiques et se développer différentes suivant le sol qui les nourrissait; nous ne les voyons pas (sauf exceptions) retourner à leur point de départ autrement que par génération, et cette génération a toutes les apparences de la génération spontanée. Il n'y a pas de génération spontanée en ce sens que rien ne se crée. Mais sous l'influence d'une *force vive* mise en liberté, et le plus souvent inaccessible à nos

sens, il y a dans les deux règnes transformation de la matière.

Il n'est pas toujours besoin que cette force soit introduite à l'état latent par un germe dans la matière à féconder, il suffit qu'elle trouve un milieu pouvant la transmettre par vibration, et que la matière à féconder ne soit pas trop éloignée du point de dégagement. Le germe, c'est la force vive qu'il est susceptible de dégager; la fécondation, c'est le transport de cette force vive.

Si donc une matière fécondable telle que les blastèmes se trouve dans de bonnes conditions d'évolution, si, d'autre part, dans le voisinage, se trouve un élément sain et adulte, c'est-à-dire capable de se reproduire, on ne devra pas s'étonner de constater ce qu'on appelle bien à tort des générations spontanées. Il y aura fécondation, et non-seulement contact, car les éléments fécondants se détruisent, la matière changeant de forme toutes les fois qu'une force vive est mise en liberté. Cette fécondation sans transport de matière explique les fermentations, l'action de présence, l'analogie de formation, etc. Mais pour qu'il y ait permanence des espèces, il faut que le sol reste le même et qu'il subisse les mêmes influences. Ces conditions viennent-elles à changer, ce sont d'abord des variétés qui apparaissent, toujours par voie de génération. Comme êtres organisés, il n'y a rien d'étonnant à ce que nous ne puissions assister dans le monde, à des transformations exigeant des conditions nouvelles dont nous serions les premiers à subir l'influence.

Je crois donc avec Robin, que la genèse des épithéliums, ainsi comprise, est un fait qui n'exclut pas le moins du monde les autres modes de propagation. Mais je ne cache pas que c'est une conviction philosophique tirée de l'ensemble de nos connaissances scientifiques, plutôt que le résultat de l'observation directe. Un jour viendra peut-être où l'on surprendra facilement, non pas le pourquoi, l'incognoscible, mais le comment, le processus initial du développement cellulaire.

CLASSIFICATION.

TABLEAU SYNOPTIQUE DES TYPES D'ÉLÉMENTS ÉPITHÉLIAUX.

D'APRÈS ROBIN

- ÉPITHÉLIUMS
  - I. Nucléaires généralement glandulaires. — Culs-de-sacs de plusieurs glandes en grappes, follicules de la cavité du corps utérin, follicules sudoripares, vésicules closes des glandes lymphatiques, thyroïde, thymus, etc.
  - II. Polyédriques et pavimenteux.
    - *a.* tégumentaires ou épidermiques et muqueux. — Peau, conjonctive, bouche, pharynx, œsophage, urèthre, vagin, lèvres du col utérin (mêlé au premier et aux suivants dans la vessie, l'urèthre et le bassinet).
    - *b.* glandulaires et parenchymateux. — Glandes sébacées, glandes de l'aisselle, glandes à venin des vipères, rein, foie, capsules surrénales, glande pinéale et pituitaire, canalicules respirateurs, pulmonaires, etc.
    - *c.* séreux. — Séreuses, endocarde, artères, veines et lymphatiques.
    - *d.* pigmentés. — Cellules pigmentaires polyédriques, lamelles pigmentées qui en proviennent; Cellules pigmentaires étoilées et ramifiées.
  - III. Sphériques (généralement glandulaires chez les animaux à sang chaud).
    - *a.* sans cils vibratiles. — Follicules gastriques et intestinaux; Thyroïde, thymus, etc., contenus dans leurs vésicules closes et mêlés à un plus grand nombre d'épithéliums nucléaires; muqueuse intestinale des annélides, etc.
    - *b.* à cils vibratiles. — Hirudinées, etc.
  - IV. Prismatiques ou cylindriques (généralement sur les muqueuses).
    - *a.* sans cils vibratiles. — Du cardia à l'anus, vésicule biliaire, etc.
    - *b.* à cils vibratiles. — Conduits biliaires et prostatiques, excréteurs; muqueuse nasale, trachée, trompe d'Eustache, trompe de Fallope, cavité du corps et du col utérins (mêlée de cylindres sans cils), épendyme et plexus choroïde parfois, canaux urinifères des batraciens, etc.

Après avoir fait une étude générale des épithéliums, étude qui se ressent hélas! du peu de temps que j'avais à y consacrer, je dois entrer dans les détails et d'abord chercher une classification qui me permette de ne décrire dans un chapitre que des parties à peu près semblables.

Au point de vue de la forme, les éléments épithéliaux ont déjà été étudiés; entre le cylindre et la lamelle, il y la sphère comme forme intermédiaire. Entre le cylindre long et la sphère, il y a le cylindre court, et entre la sphère et la lamelle, il y a le paviment ordinaire. Je n'ai pas cru devoir décrire à part les éléments cylindriques courts, qui ne se rencontrent que comme épithélium de transition dans les conduits vecteurs des glandes; leur étude ne m'a paru ni raisonnable, ni utile. J'ai rangé dans les épithéliums sphéroïdaux (auteurs anglais), tous ceux dont les éléments présentent ce caractère de n'avoir aucun diamètre sensiblement prédominant, caractère de tous les épithéliums actifs, soit qu'ils se développent, soit qu'ils sécrètent. Je n'ai pas accepté le mot *sphérique* parce qu'il m'a semblé plus étroit. Le mot *sphéroïdal* pouvant, il me semble, s'appliquer à tous les globes taillés à facettes par pression réciproque, cela m'a permis d'indiquer le rapprochement physiologique qui doit être fait entre les épithéliums glandulaires et les épithéliums en voie d'évolution, par exemple la couche profonde des paviments stratifiés.

Quant aux noyaux, j'ai comme Robin fait une classe à part des épithéliums qu'ils forment, autant par respect pour sa grande autorité que par nécessité, car il me fallait évidemment parler des éléments spéciaux, des ganglions et autres glandes à sécrétion interne.

J'ai même failli aller plus loin en songeant à créer le mot *épithélium amorphe*, et je n'aurais pas reculé si le temps m'avait permis de joindre aux faits constatés sur les animaux supérieurs, où ils ne sont pas permanents, l'étude des espèces animales inférieures.

Au point de vue de l'arrangement, les cellules épithéliales sont en simple couche ou en couches superposées ; de là la division des épithéliums en simples et stratifiés. Mais je dois faire remarquer que les premiers montrent souvent un rudiment de stratification. Dans tous les épithéliums extérieurs simples, il existe en effet, de place en place, sous la couche fondamentale, des éléments nucléaires ou sphéroïdaux, qui semblent n'être qu'une génération nouvelle qui attend la chute de l'élément superficiel. En sorte que virtuellement, ces épithéliums sont aussi stratifiés. Il en est de même de certains endothéliums ou épithéliums lamellaires, par exemple de ceux de quelques membranes séreuses.

Cela dit, voici ma classification ; elle n'est autre que la table analytique de la deuxième partie de cette thèse. Elle diffère de celle de Robin pour deux raisons que voici : J'ai voulu prendre pour base et la *forme* et *l'arrangement* des éléments épithéliaux, et j'ai cru pouvoir négliger les variétés que l'on ne rencontre pas chez les animaux supérieurs. Enfin j'ajouterai qu'elle est toute anatomique.

ÉPITHÉLIUMS.

NUCLÉAIRES			*nucléaires.*
SPHÉROÏDAUX (réguliers ou taillés à facettes)			*sphéroïdaux.*
CYLINDRIQUES			*simples* ou *non ciliés.*
			à cils vibratiles.
PAVIMENTEUX	Simples		*lamellaires* ou endothéliums.
	Stratifiés.	mous	*pavimenteux* proprt. dits et polymorph.
		à couche cornée	*épiderme.*

Une telle division ne pourraît convenir à l'étude physiologique des épithéliums. On a vu plus haut que je les avais classés une première fois en prenant pour base le résultat physique de leur travail, les phénomènes diosmotiques ; et une seconde fois, en considérant la nature même de ce travail.

Dans le premier cas nous trouvions des membranes épithéliales *perméables* et *imperméables*, et les premières se classaient en *indifférentes*, *absorbantes* et *éliminantes*; et dans le second les éléments perméables se divisaient en *indifférents*, *sélecteurs* et *sécréteurs*.

DEUXIÈME PARTIE

DES ÉPITHÉLIUMS EN PARTICULIER

CHAPITRE PREMIER

DES ÉPITHÉLIUMS NUCLÉAIRES

L'épithélium nucléaire n'est pas admis comme espèce distincte par tous les histologistes. Nous aurons donc à exposer, dans ce chapitre, les idées émises à ce sujet par Robin et son école, en comparant ses descriptions à celles que donnent d'autres auteurs. C'est ainsi que nous ferons des réserves touchant les éléments cellulaires contenus dans les ganglions ymphatiques et les glandes vasculaires sanguines, afin d'exposer, non pas une théorie exclusive, mais l'état véritable de la science sur cette question encore si controversée.

Les épithéliums nucléaires sont constitués par des *noyaux libres*, sphériques ou ovoïdes, avec ou sans nucléole, finement granuleux, d'un diamètre variant de 5 à 12 μ. Nous reviendrons, chemin faisant, sur les *dimensions* particulières de quelques-uns d'entre eux. Leur *forme* doit d'abord nous arrêter, car c'est sur elle que repose la seule classification générale que nous puissions donner des épithéliums nucléaires.

Les uns sont *sphériques*, et varient dans leurs dimensions de 5 à 9 μ. On les rencontre dans les glandes lymphatiques, la rate, le thymus, la thyréoïde, les amygdales, les follicules clos de l'intestin.

Les autres sont *ovoïdes*, et mesurent de 8 à 12 μ.

On les trouve dans les culs-de-sac de la mamelle jusqu'à l'époque de la lactation, dans l'épithélium de la vessie, dans l'utérus à l'état de vacuité, etc.

Les noyaux sphériques sont presque toujours pâles, transparents, peu granuleux. Grisâtres dans quelques organes seulement (rate, thymus), ils le deviennent constamment un jour ou deux après la mort. Les noyaux ovoïdes, au contraire, sont généralement grisâtres et granuleux à l'état normal.

Sphériques ou ovoïdes, ils sont le plus souvent dépourvus de *nucléole*, et en présentent, chez quelques sujets seulement, dans la mamelle, les amygdales, les glandes de la pituitaire. Nous aurons bientôt occasion de signaler les cas morbides où un nucléole apparaît dans leur substance (1).

Avant d'entrer dans quelques détails sur la disposition des épithéliums nucléaires dans les divers organes; nous pourrions nous demander quelle est la véritable *nature* de ces noyaux que nous venons de décrire, d'après les observations de Robin; quelle est leur signification histologique, et s'il y a lieu d'en faire, avec cet auteur, une espèce d'épithélium distincte. Lorsque, dans les couches profondes d'un revêtement épithélial, on trouve quelques noyaux disséminés au milieu d'une matière amorphe, faut-il les considérer comme un épithélium en quelque sorte rudimentaire, aux dépens duquel se développeront les véritables cellules épithéliales? C'est là une question que nous avons déjà traitée dans nos généralités. D'autre part, y a-t-il des organes où ces noyaux, accumulés en masses plus ou moins considérables, constituent un véritable tissu, restent normalement à l'état de noyaux, sans passer à celui de cellules complètes, enfin jouent le rôle généralement accordé aux épithéliums proprement dits dans l'élaboration et la transformation de certains matériaux du sang? Enfin n'a-t-on pas confondu ces noyaux, dans quelques tissus,

(1) Robin, *Des éléments anat. et des épithéliums*. Paris, 1868, p. 103.

avec les leucocytes, et leurs réactions chimiques suffisent-elles à les distinguer nettement de ces derniers éléments? Ces questions vont se présenter à nous dans l'examen rapide des organes où se rencontrent des éléments ronds rattachés par M. Robin à l'épithélium nucléaire.

Il faut remarquer tout d'abord que l'épithélium nucléaire constitue, dans certaines couches épithéliales, un *élément accessoire;* d'autre fois, il est au contraire l'*élément fondamental* du tissu. S'il est vrai que toutes les cellules épithéliales ont pour point de départ un épithélium nucléaire, il faut admettre celui-ci, comme élément accessoire, dans tous les revêtements où la cellule complète prédomine; il existe en quelque sorte *virtuellement*, là même où l'on ne peut saisir sa présence au milieu des couches profondes du tissu, et où il n'est pas possible de surprendre l'évolution des noyaux et la segmentation de la matière amorphe. Dans beaucoup d'organes, d'ailleurs, la présence des noyaux, comme éléments accessoires, peut être directement constatée; c'est ce qui a lieu dans l'épithélium de la vessie, des uretères, de l'intestin, de l'œsophage, du pharynx, de l'utérus et des trompes. Dans tous ces organes, les noyaux sont ovoïdes; ils sont sphériques dans l'épithélium de l'ovisac, du rein, du bassinet. Tels sont du moins les faits énoncés par Henle et Robin. Hâtons-nous d'ajouter que la présence des noyaux libres dans ces épithéliums est loin d'être signalée par tous les auteurs.

Quant aux organes où les noyaux constituent l'élément épithélial prédominant, nous allons les passer maintenant en revue, et là encore nous aurons à mettre en regard l'opinion de Robin et celle de la plupart des autres histologistes. Ainsi, l'épithélium serait nucléaire ovoïde dans les *follicules du corps de l'utérus* à l'état de vacuité, et passerait à l'état pavimenteux dans le cas de dilatation kystique et dans l'état de grossesse; nucléaire ovoïde dans les *follicules du canal déférent* et les *glandules œsophagiennes*; nucléaire ovoïde dans

la partie profonde des *glandes sudoripares*, avec matière amorphe interposée entre les noyaux, et pavimenteux dans la portion dermique excrétrice de ces glandes; nucléaire sphérique dans les *glandes conjonctivales*, et dans celles de la *trachée*. Mais, si nous consultons Kölliker par exemple, nous y trouverons que les glandes utérines sont tapissées par un épithélium cylindrique, et que l'épithélium des glandes sudoripares « est formé d'une simple couche de cellules polygonales, qui ont de 14 μ à 34 μ en diamètre » (p. 184). Pour le même auteur, les glandules trachéales les plus grosses ont un épithélium pavimenteux ordinaire, et les plus petites un épithélium cylindrique (p. 610). Même dissidence au sujet de la *glande mammaire*. D'après M. Robin (1), les culs-de-sac atrophiés de la mamelle, dans la période d'inactivité, renferment une ou deux séries d'épithéliums nucléaires. Tandis que l'utérus se développe, et que les conduits glandulaires s'allongent et se ramifient, cet épithélium persiste à l'état de noyaux libres; mais il disparaît complétement pendant la lactation, pour se reformer aussitôt que la sécrétion a cessé. Toute différente est la description de Kölliker. Pour lui, les vésicules glandulaires sont tapissées « d'un épithélium pavimenteux, qui, à l'époque de la lactation, subit des métamorphoses spéciales..... Le lait tel qu'on le trouve dans les vésicules glandulaires se compose uniquement de sérosité, en petite quantité, et de cellules pleines de globules de graisse; ces cellules tantôt remplissent à elles seules la cavité des vésicules, et tantôt laissent à leur périphérie un espace occupé par des cellules épithéliales, renfermant également plus ou moins de graisse; elles résultent, ou bien d'une formation de toutes pièces de cellules nouvelles, ou bien d'une multiplication incessante des cellules épithéliales, analogue à celle qui s'observe dans la sécrétion des follicules cutanés ».

(1) *Progr. du cours d'histologie*, p. 360.

C'est principalement dans les *organes à vésicules closes* qu'on trouve ces éléments ronds, analogues aux leucocytes, distingués par M. Robin sous le nom d'*épithéliums nucléaires*. Aux yeux de cet auteur, « nul élément anatomique n'est plus nettement caractérisé comme espèce et variété d'épithélium que celui-là (1) ». Dans les *ganglions*, leur forme est sphérique, leur diamètre varie de 5 μ à 7 μ. Ils sont finement granuleux, grisâtres, et normalement dépourvus de nucléoles. Parfois, autour de ces noyaux, on trouve un corps de cellule très-petit, qui leur est presque immédiatement appliqué. Ces épithéliums cellulaires sont rares dans les ganglions ; l'altération cadavérique, l'action de l'eau gonflent le petit corps de cellules et le rendent plus apparent.

Les épithéliums nucléaires des ganglions peuvent s'hypertrophier, en même temps qu'ils se multiplient, dans les lymphadénomes de l'adénie et de la leucémie par exemple ; ils sont alors ovoïdes, granuleux, et pourvus d'un nucléole brillant, souvent jaunâtre. Ils peuvent aussi, dans certains cas, s'entourer d'une matière amorphe qui les écarte, se segmente autour d'eux, et se transforme en corps de cellules dont ils représentent les noyaux. En d'autres termes, ils peuvent accidentellement jouer ici le rôle qu'ils jouent en général dans la genèse des épithéliums cellulaires, et passer ainsi à l'état d'épithélium polyédrique. Cela se voit notamment dans les ganglions où aboutissent les vaisseaux lymphatiques d'une membrane sur laquelle se développe un épithélioma. Souvent même cette évolution se rencontre dans les ganglions parfaitement sains de l'homme adulte, et l'on trouve alors, au milieu des noyaux, quelques rares cellules polyédriques, contenant un noyau semblable aux noyaux libres, parfois plus clair, moins granuleux, moins régulièrement sphérique.

Inutile de rappeler que la description précédente est entiè-

(1) *Dict. encyclop. des sc. méd.*, art. LYMPHATIQUE.

rement conforme aux idées de M. Robin. Rapprochons maintenant de ce que nous venons de dire, le passage suivant, tiré d'un auteur qui ne reconnaît pas plus que les Allemands la nature épithéliale des éléments contenus dans la trame ganglionnaire. Cornil, dans une note *sur l'histologie pathologique des lésions de l'intestin dans la fièvre typhoïde* (1), écrit cette phrase, où se trouvent indiquées toutes les variétés d'éléments que nous avons signalées dans les mailles du follicule clos : « De petits fragments enlevés sur une surface de section de ces plaques (plaques dures de Louis), à l'aide des ciseaux ou par le raclage, montrent une quantité considérable d'*éléments lymphatiques*, de *petites cellules rondes* constituées par un noyau sphérique muni d'un nucléole, et par *un peu de protoplasma* entourant le noyau. En outre, on trouve beaucoup de *cellules volumineuses irrégulièrement polygonales*, à angles mousses ou arrondis, et contenant un ou plusieurs noyaux. Ce sont des *cellules lymphatiques hypertrophiées et en prolifération*, tout à fait semblables à celles qu'on observe dans les productions leucémiques de la rate et dans les lymphadénomes. » On voit, par cette citation, que les faits observés par les deux auteurs sont les mêmes, et que l'interprétation seule diffère.

La plupart des histologistes, en effet, considèrent aujourd'hui le réticulum des ganglions comme contenant dans ses mailles des « éléments de la lymphe », des « cellules lymphoïdes », des « leucocytes », des « éléments celluleux qui ressemblent à ceux de la lymphe et du chyle par tous les caractères essentiels (Kölliker) ». Les faits pathologiques semblent devoir faire admettre que les leucocytes ont pour foyers de génération les organes à vésicules closes. D'autre part, il est difficile de ne pas trouver des analogies frappantes entre les leucocytes et les éléments ganglionnaires, quant à leur

(1) *Archiv. de physiol.*, III, p. 292.

forme, leur volume, leur couleur, leur aspect finement grenu. Cependant, Robin, se fondant sur leurs *réactions chimiques*, a tracé un diagnostic différentiel très-net et peut-être un peu trop absolu entre ces deux espèces d'éléments. Les leucocytes sont, dit-il, plus gros de 2 à 4 millièmes de millimètre ; ils offrent des expansions sarcodiques ; l'eau détermine dans leurs granulations moléculaires un mouvement brownien extrêmement vif, les gonfle rapidement, les rend transparents et fait apparaître à leur centre un ou deux noyaux à contour bien limité ; l'acide acétique les resserre d'abord, puis les gonfle, les rend plus pâles et détermine la formation de trois ou quatre corpuscules nucléiformes. Aucun de ces caractères n'appartient à l'épithélium nucléaire, plus difficilement altérable que le leucocyte et résistant mieux à l'action de l'acide acétique, qui le resserre seulement un peu, et rend son contour plus foncé. Telles sont les principales raisons sur lesquelles on s'appuie pour ranger les éléments ronds de la trame ganglionnaire parmi les tissus épithéliaux. Ils constitueraient ainsi, par leur agglomération, un tissu chargé d'élaborer les matériaux que leur apporte le sang, et, renfermés dans les cavités du parenchyme, comme tous les épithéliums glandulaires, ils permettraient d'assimiler les ganglions aux autres parenchymes sécréteurs. En un mot, les ganglions seraient bien des *glandes lymphatiques*.

Mais ces glandes ont une constitution toute spéciale. Comment donc sont disposés les éléments épithéliaux dans la trame ganglionnaire ? Des trabécules ou cloisons qui sillonnent le parenchyme se détachent les minces filaments anastomosés entre eux, qui constituent le *réticulum* de Kölliker, le *réseau cellulaire intra-caverneux* de Frey. Les mailles polygonales qu'ils forment ont une largeur qui varie de $0^{mm},04$ à $0^{mm},06$. Les noyaux sphériques de l'épithélium (leucocytes, cellules lymphoïdes) remplissent ces mailles et se distinguent bien, sur une coupe, des noyaux ovoïdes et un peu plus gros des corps

fibro-plastiques étoilés (*nœuds fertiles* du réticulum). Entre les éléments épithéliaux cheminent les vaisseaux sanguins, fait important qui a permis de diviser les glandes vasculaires ou sans conduits excréteurs en deux classes : 1° celles dont l'épithélium est pénétré par les capillaires (foie glycogène, vésicules closes des ganglions, des plaques de Peyer) ; 2° celles qui sont formées par des vésicules closes autour desquelles les capillaires se distribuent sans pénétrer dans leur intérieur (thyréoïde) (1).

Nous n'avons que peu de chose à ajouter sur les épithéliums nucléaires des *vésicules closes du tube digestif*. Dans l'intestin, même *substance cytogène* contenant les mêmes cellules lymphoïdes, destinées à passer, au dire des Allemands, dans les espaces chylifères qui entourent le follicule. Enfin, *infiltration lymphoïde diffuse*, ou présence de corpuscules semblables dans la substance propre de la villosité et dans le derme de la muqueuse, formés aussi par le *tissu adénoïde* de His. Mais Robin s'inscrit en faux contre ces interprétations. Les éléments ronds contenus dans les follicules de Peyer sont des épithéliums nucléaires ; quant aux corpuscules analogues répandus sous le derme de la muqueuse, ils ne ressemblent pas plus aux épithéliums nucléaires des follicules qu'ils ne ressemblent aux leucocytes. Ce sont aussi des noyaux, mais des *noyaux embryoplastiques* du tissu connectif, restés sphériques et n'ayant pas subi l'évolution par laquelle ces éléments passent, dans l'embryon, à l'état de fibres lamineuses.

Même distinction à faire dans les *amygdales*. Leurs vésicules closes contiennent « un épithélium nucléaire, sphérique, analogue aux leucocytes, et des cellules sphériques ou polyédriques à noyaux semblables... Entre elles existe du tissu lamineux, lâche, réticulé, en couches épaisses, avec matière amorphe et nombreux *noyaux embryoplastiques* petits, pres-

(1) Robin, *Progr. du cours d'histologie*, p. 363.

que sphériques (1) ». Voici, d'autre part, comment Kölliker s'exprime à ce sujet : « La substance conjonctive cytogène qui les caractérise n'est pas toujours renfermée dans des vésicules parfaitement limitées et closes, mais se présente aussi parfois sous la forme de masses irrégulières, tantôt étendues entre les follicules ou occupant leur place, tantôt paraissant résulter de la fusion de plusieurs follicules (1) ».

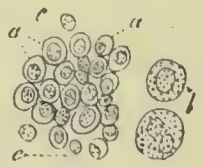

Fig. 1. — Contenu d'un corpuscule de Malpighi, du bœuf. — Grossissement de 350 diamètres (Kölliker).

a, petites cellules ; — *b*, grosses cellules ; — *c*, noyaux libres.

Dans la *rate*, les corpuscules de Malpighi ont une conformation analogue à celle des glandes de Peyer. Tandis que Kölliker affirme que « ils n'ont point d'épithélium dans leur intérieur », et contiennent : 1° une petite quantité de liquide : 2° un grand nombre de cellules arrondies, grandes et petites (de 4 à 13 μ de diamètre), pâles, la plupart pourvues d'un seul noyau, et devenant granuleuses sous l'influence de l'eau ; 3° un nombre plus ou moins considérable de noyaux libres, qui font défaut quand on procède à l'examen avec beaucoup de soin, et proviennent tous de cellules détruites » (3) ; Robin, au contraire, y place un épithélium nucléaire sphérique analogue à celui des glandes lymphatiques, et interposé à des capillaires venus des artérioles qui portent ces grains glanduleux.

(1) *Progr. du cours d'histologie*, p. 372.
(2) Kölliker, p. 467.
(3) *Ibid.*, p. 592.

On sait que le corpuscule de Malpighi n'est qu'un renflement circonscrit de la paroi des artérioles, qui présente une *infiltration lymphoïde* sur les vaisseaux de petit volume. Chez les animaux qui n'ont pas de corpuscules de Malpighi, cette gaîne présente par places des renflements, qui peuvent être considérés comme des ébauches de corpuscules (esturgeon, vertébrés inférieurs en général). On trouve aussi des renflements semblables, d'après W. Müller, chez les vertébrés pourvus de corpuscules (cochon, homme) (1). Faut-il assimiler cette infiltration lymphoïde de la tunique des artérioles aux gaînes lymphatiques des capillaires de l'encéphale ? Faut-il n'y voir qu'une accumulation de noyaux embryoplastiques, ou encore un épithélium nucléaire ?

Dans la pulpe splénique, on trouverait aussi un épithélium nucléaire, et à côté de lui, des cellules à un ou deux noyaux semblables aux précédents, ou ovoïdes, ou polyédriques ; enfin de grandes cellules contenant des granules d'hématosine, et décrites par Kölliker comme des cellules contenant des globules sanguins. Nous n'insisterons pas davantage sur les diverses variétés de cellules contenues dans la pulpe, rattachées par les divers auteurs à la formation ou à la destruction des globules sanguins, et dont il est difficile d'établir les rapports avec l'épithélium nucléaire, si tant est qu'on admette celui-ci comme un des éléments constitutifs de la rate.

Dans les vésicules du *corps thyroïde*, Robin trouve un épithélium nucléaire à éléments pâles, réguliers, finement granuleux et tapissant la paroi sans former une couche continue. Il ne remplit pas la vésicule, comme dans les ganglions ; celle-ci contient à son centre un liquide clair, légèrement visqueux, au milieu duquel nagent des éléments nucléaires, quelques cellules d'*épithélium sphérique*, et des *sympexions* plus ou moins nombreux. Autre description, d'après Kölliker : il

(1) V. Milne Edwards, *Leçons*, etc., t. VII, p. 245 et suiv.

existe à la face interne des vésicules une simple couche de cellules épithéliales polygonales, finement grenues, de 9 à 13 μ de diamètre, offrant un noyau et un contenu transparent visqueux, qui tire légèrement sur le jaune, et dans lequel l'alcool, l'acide nitrique et la chaleur décèlent une grande proportion d'albumine. Cet épithélium s'altère promptement après la mort. On trouve alors, au milieu du liquide de la vésicule, des cellules ayant subi un commencement de dissolution, des noyaux libres et des granulations.

Dans certains cas d'hypertrophie thyroïdienne, mis en lumière dans une discussion à la Société anatomique en 1865, tous les éléments de la glande, et surtout les vésicules, augmentent de volume. On trouve rarement alors un épithélium distinct dans les vésicules devenues de véritables kystes, et distendues par de la matière colloïde. On n'y rencontre plus que des cellules granulées ou remplies elles-mêmes de substances colloïdes et des noyaux libres.

Le *thymus*, à l'instar des organes lymphoïdes, offre dans sa structure des vésicules closes et un réticulum de corpuscules étoilés. « Nous y trouverons donc encore un épithélium nucléaire sphérique, mélangé d'un certain nombre de cellules épithéliales, les unes pavimenteuses, les autres sphériques. » (Robin.) C'est à la présence de ces éléments que le contenu des vésicules thymiques et celui de la cavité centrale doivent leur coloration grisâtre et leur consistance crémeuse qui a fait croire quelquefois à tort à la présence du pus. His et Kölliker, cependant, mettent en doute la présence des noyaux libres à l'état normal, et l'attribuent volontiers à la destruction des cellules par la préparation. Ces noyaux, arrondis, auraient de 4 à 11 μ de diamètre, et les cellules, la plupart petites (6 μ), mesureraient parfois jusqu'à 22 μ, et présenteraient souvent, d'après His, des noyaux multiples.

Il faut noter ici la présence des *corpuscules concentriques du thymus*, signalés d'abord par Hassal et Virchow, étudiés

ensuite par Ecker, Bruch, Verneuil, Robin. Ce sont des productions épithéliales des vésicules thymiques, que ces deux derniers auteurs (1) assimilent aux globes épidermiques, et qui sont pour eux le résultat de la tendance qu'ont les cellules pavimenteuses à se grouper, quand elles séjournent longtemps quelque part après leur desquamation. Kölliker, de son côté, pense qu'elles résultent, « non d'une métamorphose directe des noyaux et cellules de la paroi des lobules glandulaires, mais du dépôt successif de couches concentriques de substance amorphe autour de ces noyaux et cellules; leur mode de développement se rapproche conséquemment de celui des calculs prostatiques (2) ».

Terminons cette revue des glandes vasculaires par les *capsules surrénales*. Nous n'en dirons qu'un mot, car ce serait s'avancer beaucoup que de se prononcer nettement sur la nature des éléments cellulaires contenus dans ces organes. La substance corticale contient dans ses alvéoles (*cylindres de l'écorce*, Kölliker) des groupes ou cordons de cellules, sans type bien déterminé, riches en graisse, arrondis ou polyédriques chez l'homme et la plupart des animaux. Dans la substance médullaire, ce sont des cellules pâles, finement granulées, de forme anguleuse, munies d'un noyau avec nucléole, et présentant quelques analogies avec les cellules nerveuses. Dans la cavité centrale, qui se forme naturellement dans les capsules surrénales par les progrès de l'âge, on trouve, au milieu d'un sérum très-granuleux, des cellules très-irrégulières, des noyaux libres et des globules sanguins.

Enfin, il nous suffira de signaler ici les épithéliums nucléaires de l'*épididyme* et du *testicule* avant la puberté. Nous y reviendrons en décrivant les épithéliums spéciaux de ces organes.

(1) Verneuil, *Soc. de biologie*, 1856.
(2) Kölliker, p. 631.

Après avoir examiné tous les organes où l'épithélium nucléaire a été signalé, et avoir constamment mis en parallèle les descriptions où il est admis, et celles qui n'en tiennent pas compte, nous arrivons à une conclusion qui aurait pu servir de titre à ce chapitre : Y a-t-il un épithélium nucléaire?

S'il existe, il faut lui trouver un rôle physiologique. Laissons de côté celui qu'il joue dans la génération et le développement de tous les épithéliums, puisque nous en avons déjà traité, et cherchons quelle fonction il pourrait remplir dans les organes à vésicules closes, où prédominent ces éléments, au dire de Robin.

On sait que, d'après cet auteur, les glandes vasculaires sanguines sont annexées à des appareils portes, et concourent ainsi à l'accomplissement régulier de chacune des fonctions de la vie nutritive, auxquelles sont affectés ces appareils eux-mêmes. Elles y concourent en versant dans le sang certains principes spéciaux élaborés dans leur trame, et auxquels Cl. Bernard a donné le nom de sécrétions internes. Elles représentent aussi de véritables glandes, sans conduits excréteurs, il est vrai, mais dont les produits, repris par le sang aussitôt que formés, sont par cela même inconnus dans leur nature. Or, dans toutes les glandes, c'est l'épithélium qui sécrète, c'est lui qui élabore et transforme les matériaux apportés par le sang, pour les rendre utilisables par l'organisme. Si donc l'épithélium nucléaire existe dans les glandes vasculaires sanguines, c'est à lui qu'il faut rapporter ce rôle physiologique ; c'est à lui que ces organes doivent d'être rangés dans la classe des parenchymes sécréteurs.

CHAPITRE II

ÉPITHÉLIUMS SPHÉROIDAUX.

Je désigne sous ce nom, faute d'en trouver un qui exprime mieux ma pensée, les épithéliums dont l'élément fondamental a pour caractère morphologique principal de n'offrir aucun diamètre sensiblement prédominant. Sous ce rapport seul, cet élément peut être comparé à une sphère; sous celui de la configuration proprement dite, il offre au contraire cette particularité de ne pas présenter, dans les divers organes où il se rencontre, une forme constante.

Il peut être assez régulièrement arrondi; dans d'autres circonstances, il apparaît polyédrique, mais ses angles sont généralement peu saillants, et ses pointes émoussées.

Fig. 2. — Différentes formes sous lesquelles apparaissent les cellules des follicules gastriques de l'homme. (Frey.)

Tel est l'élément de l'épithélium jeune en général, avant qu'il ait acquis une forme spéciale, en rapport avec les parties qu'il doit revêtir.

Plus tard, chez l'adulte, cette espèce d'épithélium se ren-

contre surtout dans les glandes et en particulier dans les culs-de-sac glandulaires.

Les conduits excréteurs des glandes possèdent en général un revêtement épithélial qui diffère de celui des culs-de-sac; il diffère aussi le plus souvent de celui de la surface sur laquelle la glande verse son produit de sécrétion. Il n'y a d'exceptions que pour les cryptes (glandes muqueuses de l'estomac, etc.) qui ne sont que des dépressions où s'enfonce l'épithélium superficiel sans modification sensible. Ces cryptes semblent n'avoir d'autre rôle que d'augmenter la surface de la muqueuse.

Dans la plupart des autres glandes, et en particulier dans le grand groupe des glandes en grappe, qui possèdent dans leurs culs-de-sac un épithélium sphéroïdal régulier ou non, l'épithélium des conduits est cylindrique.

Je saisirai cette occasion de faire remarquer que la grande majorité des conduits vecteurs des glandes sont tapissés d'un épithélium cylindrique court, qui serait bien nommé épithélium de transition. Son élément est en effet une forme intermédiaire à la cellule sphéroïdale d'une part, et à la cellule prismatique longue si répandue sur les muqueuses, d'autre part. Cet élément ne joue vraisemblablement qu'un rôle accessoire, car il ne forme aucun organe véritablement actif: il doit incontestablement être rangé dans les épithéliums sélecteurs.

Nous avons déjà indiqué d'une manière générale les principales formes que peuvent présenter les cellules qui constituent l'épithélium sphéroïdal. Nous verrons, en étudiant les divers organes dans lesquels il est distribué, les variétés spéciales de configuration que l'on peut rencontrer.

Ces cellules, constituant la partie active des glandes, présenteront le plus souvent, même dans les caractères histologiques ou chimiques de leur contenu, certains indices du rôle

qu'ils sont appelés à jouer. Nous verrons, en effet, que les cellules épithéliales des glandes dont le produit est riche en mucosine peuvent être reconnues à leur forme globuleuse, à leur aspect plus ou moins vitreux et demi-transparent, au trouble manifeste de leur contenu sous l'action de l'acide acétique. Dans d'autres glandes, au contraire, qui ont pour fonction de sécréter un liquide plus ou moins chargé de graisse, les cellules épithéliales seront habituellement infiltrées de granulations graisseuses, ou auront subi une métamorphose graisseuse véritable.

Ces caractères spéciaux des cellules sécrétantes ne sont nulle part mieux appréciables que dans les glandes qui, comme la mamelle, fonctionnent d'une façon intermittente. La mamelle, chez une jeune femme qui n'a pas eu d'enfants, ne présente, dans les éléments épithéliaux qui revêtent les culs-de-sac, aucune granulation graisseuse. L'évolution graisseuse arrive à son summum au début de la lactation. Dans la glande revenue à l'état de repos, l'épithélium ne contient plus qu'une minime quantité de graisse. L'étude de la glande testiculaire et de l'évolution de ses éléments épithéliaux ou glandulaires prêterait à des remarques analogues.

Dans toutes les glandes en général, on peut, au reste, lorsqu'on assiste aux premières périodes de leur développement, suivre la transformation de la cellule épithéliale fœtale ou indifférente en cellule glandulaire proprement dite, appelée à jouer un rôle effectif dans le mécanisme de la sécrétion.

Plus tard, dans la glande adulte, il est souvent beaucoup plus difficile de suivre l'évolution physiologique des cellules sécrétantes. Il paraît bien démontré cependant qu'elles peuvent contribuer à former de leur substance même le produit de sécrétion (glandes sébacées). Les cellules transformées, ou le contenu des cellules détruites, entrent pour une part indéterminée dans la constitution du liquide sécrété par ces

glandes. Le plus souvent, la cellule avant de se détruire ou de se transformer a fait subir aux éléments qu'elle a empruntés au sang une modification appréciable ; dans la glande mammaire, par exemple, quelle que soit la forme vraie de son épithélium, cellulaire, nucléaire ou amorphe, certaines substances albuminoïdes du sang se transforment en caséine, le sucre de raisin en sucre de lait.

Dans d'autres cas, les cellules glandulaires restent intactes, et leur rôle se borne à la sélection de certaines substances. Mais j'ai suffisamment étudié ces faits dans la première partie de ce travail. Alors même que la destruction de la cellule glandulaire ne paraît pas nécessaire à l'excrétion, on peut admettre cependant que dans le fond des culs-de-sac il se fait à l'état normal une desquamation épithéliale assez active. On peut citer à l'appui de cette hypothèse la présence dans le suc gastrique d'un nombre toujours considérable de cellules à pepsine. Les épithéliums glandulaires sont soumis sous ce rapport à la loi commune des épithéliums en général.

Une question beaucoup plus controversée est celle de savoir comment se reproduisent les cellules détachées ou détruites. Les partisans de la théorie de la multiplication cellulaire admettent que les cellules glandulaires situées au fond des culs-de-sac se multiplient incessamment par division et vont remplacer celles qui ont disparu. Pour Robin, au contraire, c'est dans les glandes que l'on peut suivre avec le plus de netteté les diverses phases de développement des cellules, d'après la théorie qu'il défend : genèse de noyaux, production de substance amorphe entre ces noyaux, enfin segmentation de cette substance, pour former autant de cellules distinctes, lorsque les noyaux se trouvent écartés à une distance égale ou environ à leur propre diamètre (1).

Par certaines de leurs réactions chimiques, les cellules

(1) Article *Cellule*. *Dict. Encycloped.*, t. XIII, p. 599 et suiv.

glandulaires se rapprochent des autres éléments épithéliaux. En effet, la membrane d'enveloppe de la cellule (si tant est qu'elle existe) se dissoudrait généralement dans les acides très-dilués; parfois cependant, à l'exemple de certaines cellules épithéliales, elles offrent plus de résistance. Elles se distinguent surtout par les réactions que présente la masse qu'elles contiennent; celle-ci varie d'ailleurs avec la nature de la sécrétion : les glandes sébacées, par exemple, contiendront de la graisse; celles de l'estomac, de la pepsine; la mamelle, de la graisse, du sucre, etc.

Nous avons vu plus haut que l'épithélium sphéroïdal se rencontre surtout dans les culs-de-sac glandulaires, où il existe véritablement à l'état d'élément fondamental. On le trouve encore cependant, mais comme élément accessoire, soit chez le fœtus, dans les points destinés à être revêtus plus tard d'un épithélium définitif, nous avons déjà signalé ce fait; soit chez l'adulte dans le corps muqueux de Malpighi, à la face profonde de l'épiderme qui, par la constitution de ses couches superficielles, mérite le nom d'*épithélium pavimenteux stratifié*.

Dans les glandes, l'épithélium sphéroïdal peut affecter deux dispositions différentes : tantôt il tapisse d'une seule couche de cellules la paroi du cul-de-sac glandulaire, à la façon d'un véritable épithélium de revêtement (petites glandes sudoripares, glandes à mucus en général); tantôt il forme dans la vésicule glandulaire un amas irrégulier, qui efface complétement la lumière du cul-de-sac (glandes à suc gastrique, mamelle en activité, glandes sébacées adultes, etc.). Il y a là, au reste, suivant les diverses glandes quelques caractères particuliers, qui ne seront bien compris qu'en passant rapidement en revue les principaux groupes de glandes dans lesquels on rencontre un épithélium sphéroïdal.

Épithéliums des glandes en grappe.

La structure et la disposition des cellules qui tapissent les culs-de-sac des *glandes salivaires*, les modifications qu'elles éprouvent pendant le fonctionnement de la glande ont été étudiées avec grand soin dans ces dernières années. Nous citerons parmi les auteurs qui se sont spécialement occupés de ce point d'anatomie, Giannuzzi (1), Pflüger (2), Heidenhain (3), Boll (4), Ranvier (5), etc... Les résultats auxquels ils sont parvenus paraissent pouvoir s'appliquer au groupe important des *glandes en grappe*. En effet, les recherches de Langerhans (6), Giannuzzi (7), Saviotti (8) sur le *pancréas*, de Boll (9) sur la *glande lacrymale*, de Schwalbe sur les *glandules*

(1) Giannuzzi, *Von den Folgen der beschleunigten Blutstroms für die Absonderung der Speichels*; — in *Sitzungsbericht der Sächsisch. Akadem.; Math-phys. klasse*, 27 nov. 1865.

(2) Pflüger, *Die Endigungen der Absonderungsnerven in der Speicheldrüsen und die Entwickelung der Epithelien*; — in *M. Schultze's Archiv. für mikroscopische Anatomie*, t. V, p. 193, et in *Stricker's Handbuch*, p. 306 (*die Speicheldrüsen*).

(3) Heidenhain, *Beiträge zur Lehre von der Speichelabsonderung. Studien der physiologischen Instituts zu Breslau*. 1868.

(4) Boll, *Beiträge zur mikroscopischen Anatomie der acinösen Drüsen*. Berlin, 1868.

(5) Ranvier, Note dans le *Traité d'histologie de Fey. Traduct. française*, 1871, p. 437. Voy. sur le même sujet M. Schultze, in *M. Schultze's Archiv. f. mic. anat.*, t. V p. 203.

(6) Langerhans, *Beiträge zür mikroscopischen Anatomie der Bauchspeicheldrüse. Inaug. dissert.*, Berlin, 1868.

(7) Giannuzzi, *Recherches sur la structure intime du pancréas*; — in *Comptes rendus de l'Acad. des sciences*, 1869, t. LXVIII, p. 1280.

(8) Saviotti (de Turin), *Untersuchungen über den feineren Bau der Pancreas*; in *M. Schultze's Archiv. für microscopische Anatomie*, t. V, p. 404. Voy. aussi P. Lambrecht (Kulme), *Beiträge zür mikroscopischen Anatomie der Bauchspeicheldrüse. Inaug. dissert.*, Berlin, 18 février 1869.

(9) Boll, *Ueber den Bau der Thränendrüse*, in *Arch. f. mikroscop. Anatomie*, 1868, t. IV, p. 146, et in *Stricker's Handbuch*, p. 1161 (*die Thränendrüse.*)

de Brunner, de Boldyrew (1) sur les glandules muqueuses des *voies respiratoires*, permettent d'établir que toutes ces glandes, non-seulement dans leur structure générale, mais aussi dans la forme et la disposition particulière de leurs éléments épithéliaux, sont construites sur un type commun.

Nous devons cependant mentionner un travail tout récent de Ebner(2), qui, sur certains points, contredit les conclusions de ses devanciers.

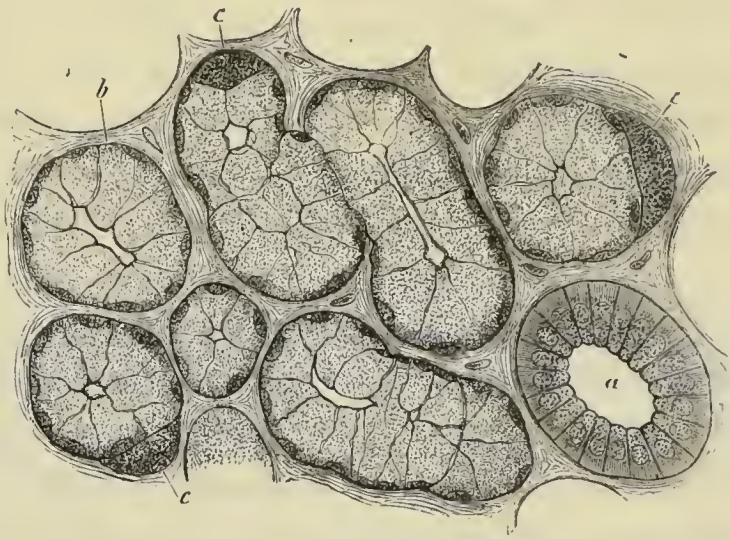

Fig. 3. — Sous-maxillaire du chien. Grossissement de 570 diamètres.

a, tube salivaire; — *b*, vésicules glandulaires garnies de cellules salivaires à noyaux et dont quelques-unes présentent une cavité; — *c*, demi-lune. — Section prise sur une glande durcie dans l'alcool, et traitée par le carmin et l'acide acétique (Kölliker).

D'après les auteurs cités plus haut, les glandes salivaires, le pancréas et la glande lacrymale présenteraient toutes un revêtement épithélial semblable : cellules polyédriques, à faces de nombre variable, de 11 à 18 μ de dia-

(1) Boldyrew, *Sur l'histologie de la membrane muqueuse des organes respiratoires, du larynx et de la trachée.* In *Arch. de physiologie*, 1870, p. 625.

(2) Ebner (E. von), *Ueber die Anfange der Speichelgange in der Alveolen der Speicheldrüse*, in *Archiv. f. mikroscopische Anatomie*, 1872, t. VIII, 4e livr., p. 81.

mètre, de dimensions à peu près égales dans tous les sens, et sous ce rapport assez régulièrement cubiques. Elles sont disposées sur une seule couche à la surface interne de la vésicule, à la façon d'un épithélium pavimenteux simple, et circonscrivent entre leurs faces libres une cavité centrale, cavité glandulaire, ordinairement très-étroite. La face interne ou libre de ces cellules, surtout lorsque l'espace central qu'elles limitent est petite, peut être plus étroite que les autres, et se réduire à une vive arête : l'épithélium prend alors une forme pyramidale.

Leur contenu est un protoplasma plus ou moins granuleux et un noyau. Le noyau est toujours excentrique, et avoisine celle des faces de la cellule qui est appliquée sur la membrane propre de la glande ; le nucléole n'est pas constant, et se présente rarement avec une grande netteté. Le protoplasma présente des caractères qui varient avec les diverses glandes.

Heidenhain distingue dans les glandes salivaires et dans les glandes acineuses, en général, deux sortes de cellules : dans les unes, le protoplasma reste pur, homogène, et présente un aspect finement granuleux, la cellule ne contient dans ce cas que des substances albumineuses ; les autres contiennent du mucus, dont on devine la présence au microscope : la cellule est vitreuse, transparente, plus ou moins globuleuse, elle se trouble par l'action de l'acide acétique.

La première variété (cellules à albumine) se rencontrerait seule dans les glandes qui ne sécrètent pas de mucus, glande lacrymale (Boll), glande sous-maxillaire du lapin (Pflüger). La seconde (cellules à mucus) dominerait dans les glandes qui sécrètent du mucus ; les cellules à mucus ne seraient, au reste, que des cellules à albumine à une période d'évolution plus avancée, dont le protoplasma aurait subi la transformation muqueuse. Les cellules épithéliales des vésicules glandulaires du pancréas se distinguent par l'état granuleux de leur proto-

plasma et par les granulations graisseuses qu'elles renferment (Giannuzzi).

Les éléments épithéliaux des glandes que nous étudions auraient encore pour caractère commun de présenter sur une de leurs faces, celle qui touche à la membrane propre, un prolongement assez long, pouvant égaler en étendue le diamètre de la cellule elle-même, en général brillant, et se colorant fortement par le carmin. On a beaucoup discuté sur le rôle et même sur l'existence de ces prolongements. Décrits pour la première fois par Schlüter et Giannuzzi, ils ont été considérés par Pflüger comme partant de la face externe du noyau ; ils iraient, traversant la cellule, rejoindre la membrane propre de la vésicule et recevraient à ce niveau une ramification nerveuse très-ténue. Pour Kölliker (1), ils ne sont pas une continuation du noyau, mais bien de toute la cellule ; leur connexion avec les nerfs lui paraît plus que douteuse. Boll (2) partage la même opinion ; d'après cet auteur cependant, le noyau pourrait présenter un prolongement particulier inclus dans le prolongement cellulaire. Ebner (3), au contraire, rejette complétement l'existence de cette disposition anatomique ; nous verrons, en étudiant les connexions des cellules entre elles, comment il explique l'erreur de ceux qui l'ont décrite.

Nous devons enfin mentionner, parmi les particularités anatomiques curieuses d'un certain nombre de glandes acineuses, ces corps d'une forme spéciale décrits pour la première fois par Giannuzzi, dans la glande sous-maxillaire du chien, et connus, depuis lors, sous le nom de *croissants ou demi-lunes de Giannuzzi.*

Ces corps qui appartiennent évidemment à l'épithélium de la glande, sont toujours situés entre la membrane propre de la

(1) Kölliker, *Traité d'histologie*, 2e édit. française, p. 468 et suiv.
(2) *Loc. cit.*
(3) *Loc. cit.*

vésicule glandulaire et les cellules épithéliales proprement dites; ils n'occupent jamais toute la surface de la membrane, mais seulement l'extrémité des culs-de-sac glandulaires. Pour Kölliker (1), ce sont des cellules spéciales, aplaties, à un ou deux noyaux, offrant à leur face interne des dépressions dans lesquelles sont reçues deux ou trois cellules épithéliales glandulaires. Ranvier (2) les décrit comme formés de petites cellules chargées de granulations anguleuses, possédant un noyau sphérique, et intimement unies entre elles. Pflüger n'admet pas leur existence; il s'agit là pour lui d'un phénomène cadavérique; les globes muqueux, qui se forment dans la glande après la mort, chassent vers la périphérie le protoplasma de la cellule et donnent lieu à l'apparence décrite.

Tous les observateurs s'accordent à reconnaître que les demi-lunes font toujours défaut dans la glande sous-maxillaire du lapin. Elles manquent également dans le pancréas (Giannuzzi) (4), dans la glande lacrymale (Boll) (5). Boldyrew (6) en a au contraire récemment découvert dans les glandules muqueuses de la trachée et des bronches. Dans la glande salivaire du chat, elles seraient remplacées, d'après Heidenhain (7) (in *Kölliker*), par une couche de cellules très-petites, très-granuleuses, qui ne seraient pas toujours séparées les unes des autres par des limites tranchées.

Rapprochant tous ces faits les uns des autres, remarquant d'autre part que les glandes qui ne possèdent pas de croissants sont précisément celles qui ne contiennent pas des

(1) *Loc. cit.*
(2) *Loc. cit.*
(3) *Loc. cit.*
(4) *Loc. cit.*
(5) *Loc. cit.*
(6) *Loc. cit.*
(7) *Loc. cit.*

cellules à mucus, Heidenhain (1) et plusieurs autres histologistes, à son exemple, ont pensé qu'il fallait voir, soit dans ces éléments, soit dans les cellules granuleuses de la glande sous-maxillaire du chat, des cellules de réserve ; elles seraient destinées dans les glandes muqueuses, à réparer les vides laissés par les cellules à mucus à mesure que celles-ci disparaissent, par transformation muqueuse de leur protoplasma, pour subvenir aux besoins de la sécrétion. Nous verrons plus loin que l'on a essayé d'appuyer cette hypothèse sur des expériences physiologiques.

Il nous reste à examiner les rapports des cellules sécrétantes soit entre elles, soit avec la membrane propre de la vésicule glandulaire, soit même avec les premières ramifications des conduits excréteurs. Toutes ces questions sont connexes, et ont reçu suivant les auteurs des interprétations différentes. Langerhans (2), le premier, décrivit dans le pancréas une disposition tout à fait analogue à celle qui a été découverte par Hering pour les canaux biliaires à leur origine dans le foie. Grâce à des injections fines faites par les conduits excréteurs de la glande, il crut reconnaître que le canal excréteur, à sa terminaison ou mieux à son origine dans la glande, se divisait en un réseau très-riche de canalicules d'une extrême ténuité (2 à 4 μ de diamètre), englobant dans ses mailles chacune des cellules épithéliales du cul-de-sac glandulaire. Ces fins canaux aboutissent à un petit canalicule central, sans parois propres, formé de cellules fusiformes unies bout à bout, ou légèrement imbriquées (*cellules centro-acinaires* de Langerhans). Giannuzzi (3), Saviotti (4), Ranvier (5), ont confirmé l'existence de cette disposition, grâce à laquelle chacune des cellules glandulaires

(1) *Loc. cit.*
(2) *Loc. cit.*
(3) *Loc. cit.*
(4) *Loc. cit.*
(5) *Loc. cit.*

serait environnée par un canalicule péri-cellulaire, première trace du conduit excréteur. Pflüger a décrit une disposition analogue pour les glandes salivaires, Boll pour la glande lacrymale, Schwalbe pour les glandes de Brunner.

Ebner, dans le travail que nous avons déjà cité, interprète autrement les résultats donnés par les injections. Pour lui, les cellules glandulaires ne sont pas, il est vrai, en contact immédiat les unes avec les autres; mais elles sont séparées non par des canalicules, mais par de fines travées de tissu conjonctif. La paroi propre de la vésicule glandulaire serait, en effet, reliée aux cellules centro-acinaires par de fins prolongements fibrillaires qui forment une sorte de réticulum, dans les mailles duquel sont placées les cellules sécrétantes. La matière à injection, s'échappant par l'extrémité des conduits excréteurs, se fixe sur les éléments du tissu conjonctif qui constituent les fibrilles; à un premier aspect, on peut croire qu'il s'agit là des canalicules injectés. Les prolongements décrits aux cellules glandulaires ne seraient qu'une fausse apparence, due aux adhérences qui existent entre les cellules et les fibrilles du réticulum.

Nous rapportons ces opinions diverses sans les discuter. Il est au moins un point de la description d'Ebner, qui paraît bien démontré, c'est l'existence de prolongements se détachant de la membrane propre de la vésicule. Boll a en effet établi que cette membrane se composait de corpuscules étoilés (tissu conjonctif) qui, par leurs extrémités, venaient peut-être se mettre en rapport avec les prolongements des cellules glandulaires. Ce sont ces cellules étoilées que Pflüger avait pris pour des cellules ganglionnaires multipolaires.

Physiologie. — Le rôle physiologique des éléments épithéliaux dans les glandes à mucus a pu être étudié en provoquant artificiellement la sécrétion glandulaire.

Heidenhain (1) a le premier décrit les modifications histo-

(1) *Loc. cit.*

logiques qui se produisent dans ces circonstances. Ses recherches ont été faites sur la glande sous-maxillaire du chien, après excitation prolongée du nerf tympanico-lingual.

Ranvier (1) a répété cette expérience, et a modifié sur quelques points les conclusions de son prédécesseur.

Pour Heidenhain, sous l'influence de la sécrétion abondante déterminée par l'excitation nerveuse, les grandes cellules muqueuses se détruisent pour former la matière de la sécrétion, et sont remplacées par les cellules des croissants de Giannuzzi, produisant par végétation de nombreuses petites cellules sphériques. Son opinion paraissait confirmée par le fait que la salive, recueillie pendant l'expérience, était épaisse, et renfermait des corps transparents de forme très-variable, qui pouvaient être considérés comme des débris de cellules.

Ranvier a pu établir que les cellules excrètent sans se détruire ; que leur portion muqueuse disparaît en effet, mais leur portion active (noyau et protoplasma) demeure ; que c'est elle qui, très-probablement, répare les pertes de substance. Les cellules du croissant de Giannuzzi sont également gonflées et sont beaucoup plus distinctes les unes des autres.

L'erreur de Heidenhain proviendrait de ce qu'il opérait sur les chiens anesthésiés par le chlorhydrate de morphine. Dans ce cas, la salive qui s'écoule après l'excitation du nerf contient, en effet, les corps décrits par Heidenhain. Mais ces corps ne seraient que des moules comparables à ceux que l'on trouve dans les urines albumineuses ; ils sont constitués par du mucus épais comprimé dans les canaux excréteurs avant d'être rejetés en dehors. En effet, si l'on opère sur un chien non anesthésié, la salive est fluide, et ne contient aucune partie qui puisse être assimilée à des débris de cellules (Ranvier).

(1) *Loc. cit.*

Nous ne connaissons pas d'expérience analogue faite sur les autres glandes muqueuses ; mais l'analogie de structure permet de croire, jusqu'à meilleur informé, à une évolution physiologique semblable des cellules glandulaires.

Dans les glandes en grappe qui ne sécrètent pas de mucus, et qui ne contiennent ni cellules dites à mucus, ni croissants de Giannuzzi (pancréas, glande lacrymale), les choses ne se passent pas de même. La cellule épithéliale reste entière, elle emprunte au sang les matériaux de la sécrétion ; ceux-ci tantôt sont élaborés dans son intérieur, et sont rejetés au dehors, après avoir été transformés en une substance spéciale (pancréas); tantôt ils traversent simplement les couches epithéliales de la glande, dont le rôle se borne alors à laisser passer certains principes du sang, mettant obstacle au passage de certains autres (glande lacrymale).

La description qui précède s'applique à toutes les glandes muqueuses en général, et aux quelques glandes en grappe non muqueuses que nous avons citées. Dans les petites glandes muqueuses de la bouche, du pharynx et de l'œsophage, etc., l'épithélium est encore un épithélium de revêtement, à une seule couche, composé de cellules polygonales ou arrondies, égales ou à peu près dans tous leurs diamètres, différant par leur forme de celles qui tapissent les conduits excréteurs. Mais, comme je l'ai déjà dit, il est à la surface des muqueuses des glandes qui sont de simples cryptes, c'est-à-dire dont le revêtement épithélial ressemble même dans le fond des culs-de-sac, à celui de la muqueuse elle-même. Ce sont vraisemblablement de simples dépressions, quelquefois ramifiées, qui n'ont d'autres propriétés sécrétoires que celles de l'épithélium de la muqueuse elle-même.

Dans une seconde série de glandes, l'épithélium sphéroïdal est encore l'élément fondamental ; sa disposition, à une cer-

taine période du développement de la glande, du moins, se rapproche de celle que nous venons d'étudier ; la glande elle-même, par ses caractères généraux, appartient au même groupe que les précédentes, au groupe des glandes en grappe, mais l'évolution de la cellule glandulaire présente des caractères différents. L'épithélium subit une transformation graisseuse physiologique, qui se manifeste soit à l'examen direct de la glande, soit par l'analyse du produit excrété. Dans cette catégorie on peut ranger les glandes sébacées et la mamelle.

Les *glandes sébacées* aux premières périodes de leur développement sont constituées par de petites excroissances faisant saillie sur les côtés d'un poil, et en continuité directe de tissu avec les cellules qui forment la gaîne externe de la racine des follicules pileux. Dans les régions où il n'y a pas de poils, ces glandes sont dans un rapport semblable avec le corps muqueux de Malpighi.

Dans l'un et l'autre cas, elles sont au début exclusivement formées par un amas de cellules épithéliales à noyau, arrondies ou polygonales, en tout semblables à celles de la gaîne externe du poil et de la couche muqueuse de l'épiderme.

Dans la glande adulte, ces cellules, d'après Kölliker (1), n'occupent plus la vésicule entière, elles sont appliquées sur la membrane propre du cul-de-sac glandulaire, en une couche ordinairement simple, rarement double. La cavité glandulaire, limitée par ce revêtement épithélial, est tout entière remplie par une quantité considérable de cellules, dans lesquelles s'accumulent des granulations graisseuses en nombre d'autant plus considérable que l'on se rapproche davantage des parties centrales de la cavité glandulaire. Le volume de ces éléments s'accroît dans le même sens. Enfin, au centre même de la vésicule apparaissent des cellules volumineuses, arrondies ou oblongues, complétement remplies

(1) *Loc. cit.*, p. 192 et suiv.

d'une graisse pâle qui se présente soit sous forme de gouttelettes distinctes, soit en grosses gouttes huileuses ; une seule de ces dernières suffit quelquefois pour remplir la cellule, qui présente alors l'aspect d'une vésicule adipeuse; ce sont les cellules sébacées de Kölliker.

Dans celles des cellules glandulaires, dont la transformation graisseuse n'est pas trop avancée, on parvient, en chassant la graisse contenue, à reconnaître la cellule primitive, avec protoplasma et noyau vésiculeux [Biesiadecki] (1).

On peut au reste trouver dans les culs-de-sac des glandes sébacées des cellules présentant tous les degrés de dégénérescence graisseuse ; celle-ci apparaît déjà dans les cellules polygonales, qui tapissent les parois de la vésicule, sous forme de granulations graisseuses contenues, en nombre plus ou moins considérable, dans leur protoplasma.

Il paraît donc démontré que les cellules épithéliales ou glandulaires des glandes sébacées subissent, en allant de la périphérie au centre, une métamorphose graisseuse progressive, dont le dernier terme est la formation d'une masse (enduit sébacé) composée de graisse et de débris de cellules épithéliales, qui est déversée dans la gaîne du poil.

Le conduit excréteur reste régulièrement tapissé par une ou plusieurs couches de cellules polygonales qui vont se confondre avec celles de la gaîne externe de la racine du poil.

Les *glandes de Meibomius* ne sont, on le sait, que des glandes sébacées à peine modifiées ; l'épithélium est le même; il subit, comme dans les glandes de la peau, l'évolution graisseuse; mais les molécules graisseuses resteraient toujours isolées, et ne se réuniraient jamais en gouttes d'un certain volume. Les cellules, à mesure qu'elles cheminent vers le conduit excréteur, se détruisent peu à peu, en donnant naissance à une humeur blanchâtre (chassie) formée de gouttelettes graisseuses (Kölliker).

(1) *Strcikcr's Handbuch*, p. 596.

L'épithélium qui revêt les culs-de-sac glandulaires de la *mamelle* est semblable à celui des autres glandes en grappe composées d'épithélium formé par une seule couche de cellules cubiques ou polygonales, de 12 μ de diamètre.

Telle est du moins la disposition des cellules dans une glande adulte, en dehors de la grossesse ou de la lactation.

Chez l'enfant (1), la mamelle ne possède pas de vésicules glandulaires, elle se réduit à un tissu fibreux traversé par des conduits allongés, qui deviendront plus tard conduits excréteurs de la glande. Les culs-de-sac glandulaires n'apparaissent qu'à la puberté ; à cette époque, ils ne possèdent pas de revêtement épithélial proprement dit, mais sont remplis par un amas de cellules sphériques, à noyau, pressées les unes contre les autres.

Pendant la grossesse, en même temps que les vésicules elles-mêmes augmentent de volume, leur cavité apparaît remplie par des cellules glandulaires volumineuses et remplies de graisse ; le nombre de celles-ci devient bientôt tel, que les cellules épithéliales proprement dites, chargées elles-mêmes de granulations graisseuses, sont repoussées vers la périphérie et appliquées contre la paroi de la vésicule

Dans les derniers mois de la grossesse cette évolution graisseuse, s'accentuant de la périphérie au centre, les cellules le plus dégénérées sont repoussées dans les conduits, soit sous forme de corpuscules du colostrum, soit à l'état de débris cellulaires.

On peut suivre dans le colostrum, ou lait imparfait des premiers jours, les divers degrés de cette transformation.

On peut admettre que la cellule épithéliale mammaire ne produit pas seulement dans son intérieur la graisse que l'on retrouve dans le lait, mais aussi la caséine et le sucre de lait.

(1) V. Langer, *Denkschriften der Wiener Academie*, t. III, 2e partie, p. 25, et *Stricker's Handbuch*. Article *Mamelle*.

L'épithélium sphéroïdal existe encore dans certaines glandes en tube.

Nous ne décrirons que l'épithélium des *glandes sudoripares* et de leurs conduits excréteurs, et celui des *glandes à suc gastrique* de l'estomac.

Le revêtement épithélial du tube enroulé des glandes sudoripares, qui représente la glande proprement dite, est constitué par une couche ordinairement simple, quelquefois double, de cellules polygonales, arrondies, assez petites, mesurant de 11 à 16 μ. Très-distinctes dans les petites glandes qui ne contiennent que du liquide, ces cellules forment une couche épithéliale très-régulière, dont les éléments, semblables à ceux du réseau de Malpighi, en diffèrent cependant par leur contenu; elles renferment en effet des granulations graisseuses, et plus souvent encore une matière colorante jaune ou brunâtre. Elles circonscrivent entre leurs faces libres une cavité centrale très-nette. Dans les glandes sudoripares volumineuses, les cellules épithéliales sont bien moins distinctes. La cavité du tube enroulé contient, en effet, dans ces cas, une masse épaisse, plus ou moins molle, grisâtre ou blanchâtre, qui paraît être le résultat de la rupture et de la multiplication des cellules glandulaires.

Les cellules de revêtement des conduits excréteurs ne présentent pas sur toute la longueur du canal les mêmes caractères. Leur ressemblance avec les cellules des couches épidermiques est plus frappante encore que dans la glande proprement dite. Dans son passage à travers le derme, le canal excréteur est tapissé par deux ou plusieurs couches de cellules polygonales à noyau, dépourvues de granulations pigmentaires, en tout semblables aux cellules du corps de Malpighi. Dans l'épiderme, les cellules du canal excréteur se rapprochent par leurs caractères de celles qui les avoisinent; polygonales et à noyau au niveau du corps de Malpighi, elles

perdent leur noyau dans la couche cornée. Langerhans (1) a décrit entre les cellules de la partie supérieure du conduit excréteur des formations paraissant appartenir au système nerveux, analogues à celles qu'il a découvertes dans le corps muqueux de Malpighi.

Les *glandes cérumineuses* que l'on doit considérer comme des glandes sudoripares modifiées, présentent en effet avec celles-ci, par les caractères et l'agencement de leurs cellules épithéliales, les plus grandes analogies. Les éléments glandulaires des glandes cérumineuses, de même volume ou à peu près (14 à 22 μ) que ceux des glandes sudoripares, disposés sur une seule couche, de forme polygonale, renferment soit des granulations pigmentaires jaune brunâtre, d'une petitesse quelquefois incommensurable, pouvant au contraire atteindre un volume relativement grand (4 μ), soit des gouttelettes de graisse pouvant avoir 2 μ de diamètre. La coloration du cérumen est dû au pigment contenu dans les cellules.

Les conduits excréteurs, comme les canaux sudoripares, sont revêtus de plusieurs couches de petites cellules à noyaux, sans granulations graisseuses ou pigmentaires (Kölliker).

Ce que l'on sait du développement des glandes sudoripares vient à l'appui du rapprochement que nous avons fait entre les cellules glandulaires et celles du corps muqueux de l'épiderme. Ces glandes ne sont en effet à l'origine que de simples excroissances de la couche de Malpighi, excroissances tout à fait pleines, qui s'allongent plus tard, et se creusent d'un canal central (Kölliker). (*Voy. Epiderme.*)

Il convient de distinguer avec Kölliker (*loc. cit.*), au point de vue du rôle physiologique de leurs éléments glandulaires, les petites et les grosses glandes sudoripares.

Dans les premières, dont la cavité ne contient que du liquide, les cellules épithéliales n'ont, au point de vue de la

(1) *Ueber die Nerven der menschlichen Haut*, in *Virch. Archiv.*, 1868, t. XLIV.

sécrétion, qu'une importance secondaire; les matériaux empruntés au sang et destinés à former le liquide sécrété filtrent à travers l'épithélium glandulaire, qui ne leur fait subir aucune modification appréciable. Dans les secondes, au contraire, la cavité glandulaire est remplie par une masse qui paraît formée de débris de cellules plus ou moins transformées.

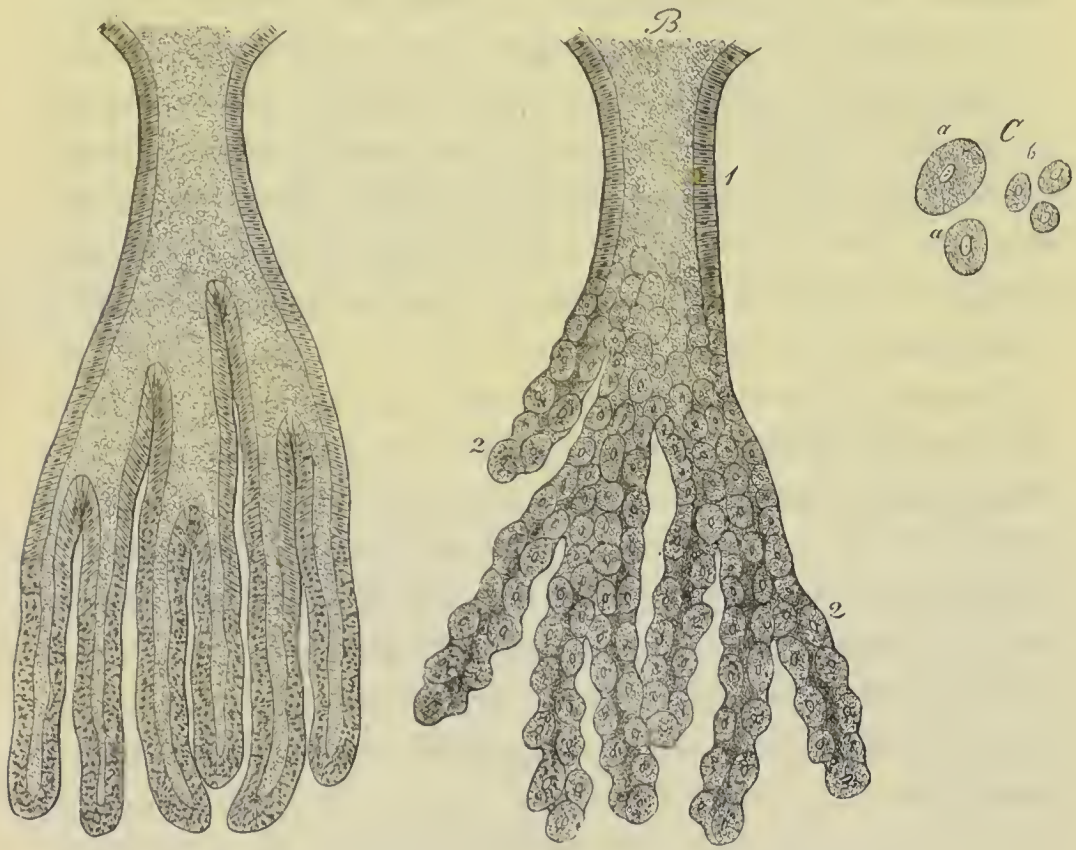

Fig. 4. — Glandes composées de l'estomac de l'homme. Grossissement de 100 diamètres. (Kölliker.)

A. Glande muqueuse de la partie pylorique de l'estomac. — B. Glande à suc gastrique de la région cardiaque. 1, conduit excréteur commun; 2, utricules simples, garnis en A de cellules épithéliales cylindriques, en B de cellules à pepsine. — C, cellules à pepsine, grossies 350 fois. — *a*, grosses cellules; — *b*, cellules plus petites.

Les *glandes à suc gastrique de l'estomac* offrent deux variétés : tubes simples et tubes composés. Dans l'une et l'autre variété, les éléments caractéristiques sont les cellules à

pepsine. La cavité de la glande en est complétement remplie; rarement elles laissent entre elles un espace central très-étroit, qui disparaît toujours vers le fond du cul-de-sac. L'étude de ces éléments est difficile à faire sur l'homme, à cause de leur altération rapide. Intacts, ils se présentent sous forme de cellules pâles, arrondies ou cubiques, à angles émoussés. Elles ont de 13 à 22 μ de diamètre. Leur protoplasma est abondamment pourvu de granulations très-fines, et contient un noyau avec nucléole. Assez bien limitées dans les parties moyennes de la glande, elles deviennent indistinctes aux extrémités; on ne trouve souvent à ce niveau qu'un protoplasma finement granulé avec des noyaux (Kölliker). Traitées par l'eau, et surtout par l'eau légèrement acidulée, elles abandonnent une substance albuminoïde, la pepsine, que l'on peut reconnaître à ses réactions caractéristiques.

On peut, d'après ce fait, supposer que la pepsine est élaborée dans les cellules elles-mêmes par transformation des substances albuminoïdes empruntées au sang. On suppose qu'elles préparent aussi l'acide chlorhydrique libre du suc gastrique (Frey); cet acide se formerait dans la partie du follicule qui avoisine l'orifice de la glande (Brücke). Mais il est plus simple et sans doute plus vrai de dire : les cellules peptiques nourries d'éléments peptogènes, secrètent la partie active du suc gastrique.

Épithélium hépatique.

La cellule hépatique doit, elle aussi, être rangée dans l'épithélium sphéroïdal. Je n'entrerai pas dans la discussion des diverses opinions qui ont régné sur la constitution du foie et l'origine des canaux biliaires.

Aujourd'hui, surtout après les travaux d'Hering et d'Eberth, la plupart des anatomistes s'accordent à assimiler compléte-

ment la cellule hépatique du foie des mammifères à ces grosses cellules spéciales qui forment l'élément fondamental des foies en tubes des vertébrés inférieurs ou de certains invertébrés.

Il paraît certain que, les canalicules hépatiques intralobulaires s'abouchant dans le réseau biliaire périphérique, les cellules épithéliales de ce réseau se continuent directement avec les cellules hépatiques.

Selon Hering, avec lequel Kölliker s'accorde parfaitement sur ce point, on pourrait voir quelquefois à son origine un conduit intralobulaire, tapissé d'un côté par de simples cellules pavimenteuses, et de l'autre par des cellules hépatiques. Parfois on observerait quelques formes de transition entre ces deux espèces d'éléments.

Au point de vue de leur genèse, Remak assimile complétement la substance celluleuse du foie à l'épithélium intestinal. Il représente cette substance comme un prolongement du feuillet glandulaire de l'embryon, tandis que le reste du foie (charpente conjonctive, vaisseaux et nerfs) est fourni par le feuillet moyen du blastoderme.

Dans le foie, les cellules hépatiques présentent en place une forme polyédrique. Kölliker les compare à des prismes à cinq ou six pans; d'autres à des octaèdres. Les faces qui terminent ces polyèdres sont irrégulières; les unes sont excavées et répondent aux vaisseaux sanguins et lymphatiques, les autres sont planes et se correspondent mutuellement. Ces éléments mesurent comme dimension moyenne 18 à 26 μ (13 μ au minimum, 35 μ au maximum).

Ils s'isolent assez facilement les uns des autres, et ainsi isolés ils perdent leur forme polyédrique et affectent des aspects variés sous lesquels ils ressemblent aux cellules des glandes de l'estomac.

Il est bien peu probable que la cellule hépatique possède une membrane d'enveloppe. Tout au plus trouve-t-on une limite membraneuse dans les parties de la paroi qui consti-

tuent en même temps la paroi d'un canalicule biliaire (cuticule, Eberth).

La substance de la cellule est visqueuse ou semi-liquide, légèrement jaune; elle emprisonne un plus ou moins grand nombre de granulations fines. On y trouve presque toujours des granulations pigmentaires. Généralement leur dimension ne dépasse pas 2 μ. Si elles y sont en trop grand nombre, elles sont l'expression d'un état pathologique antérieur.

Il est fréquent d'y observer beaucoup de gouttelettes graisseuses. Chez les sujets morts de maladie, c'est la règle. Dans l'état ordinaire de la santé, en dehors de quelques conditions physiologiques qui amènent une surcharge momentanée de la cellule hépatique (alimentation grasse, lactation), les gouttelettes graisseuses sont très-peu nombreuses ou manquent complétement.

Leuckart a vu sur la cellule hépatique isolée des mouvements amiboïdes lents, mais nets.

A l'intérieur de la cellule hépatique, on rencontre un noyau arrondi, vésiculeux, mesurant de 6 à 9 μ. Assez souvent une cellule contient deux noyaux. Ces noyaux sont pourvus d'un petit nucléole.

La cellule hépatique contient une substance colorante et des acides gras que les réactifs ordinaires de la bile décèlent parfaitement. On y démontre aussi de la graisse de constitution, de la graisse libre, des substances albuminoïdes en grande quantité, et la zoamyline qui par sa transformation, fournit le sucre dont Cl. Bernard a constaté la présence dans les veines sus-hépatiques.

Toutes ces substances sont là pour témoigner du rôle complexe que joue cet élément. Malgré les efforts que les savants les plus distingués ont pu faire pour découvrir dans le foie au moins deux organes différents, il reste à peu près acquis aujourd'hui que le seul élément réellement important et réellement fondamental du foie est la cellule hépatique.

C'est elle qui suffit à tout.

Enlacée de toutes parts dans un triple réseau de canalicules hépatiques, de vaisseaux sanguins et de vaisseaux lymphatiques, elle ne se repose jamais, mais travaille lentement et par conséquent vit longtemps. La bile est continuellement versée par elle dans les conduits biliaires, et continuellement aussi elle abandonne au sang et à la lymphe qui la baignent, les divers produits de sa sécrétion interne, parmi lesquels le sucre seul est connu.

Je n'insisterai pas sur l'importance de différents actes qui se passent ainsi au sein de la cellule hépatique.

Par eux le sang est épuré, renouvelé ; par eux il est produit, pour être versé dans l'intestin, un liquide qui sera résorbé pour la plus grande part.

Épithélium rénal.

Dans les reins, nous retrouvons aussi un épithélium dont les éléments présentent des diamètres sensiblement égaux. Le long circuit formé par le canalicule rénal depuis le glomérule jusqu'à son abouchement, au sommet de la pyramide de Malpighi, présente d'ailleurs (fait bien remarquable) des zones d'épithélium tout à fait différentes.

Dans le glomérule, et, grâce surtout aux recherches d'anatomie comparative et d'embryologie, on distingue aujourd'hui deux couches épithéliales distinctes. Le feuillet glomérulaire proprement dit, qui recouvre les vaisseaux, est formé de grandes cellules aplaties et lamellaires, par conséquent perméables, dont la description ne trouve pas sa place ici.

Le feuillet capsulaire est au contraire constitué par des cellules beaucoup moins larges, 6 μ. au lieu de 10 μ (Moleschott). Ces cellules sont aussi beaucoup plus délicates. Tandis que l'acide nitrique n'attaque pas l'épithélium du glomérule,

il dissout rapidement les cellules de la capsule (Isaacs). Celles-ci sont de véritables cellules d'épithélium sphéroïdal.

Des éléments du même ordre tapissent les canaux contournés des tubes rénaux qui font suite aux glomérules.

Fig. 5. — Section transversale de la base d'une papille d'un rein déposé. Grossissement de 400 diamètres. (Kölliker.)

a, gros tubes collecteurs ; — *b*, gros tubes de Henle ; — *c*, tubes de Henle minces ; — *d*, vaisseaux.

Ces éléments ont 16 μ de haut et 18 μ de large (1). Ils sont donc sans diamètre prédominant. Ils sont composés d'un protoplasma granuleux, parfois de couleur jaunâtre, qui renferme un noyau volumineux. Même à l'état physiologique, on les trouve quelquefois infiltrés de graisse. Ces masses épaisses et granuleuses de protoplasma ont évidemment à jouer un rôle actif bien différent de celui qui appartient à l'épithélium glomérulaire. Ce sont des organes d'élaboration.

(1) Gross, *Thèse de Strasbourg*, 1868.

Aussitôt après les canaux contournés, se rencontre une zone nouvelle (première partie des tubes en anse de Henle), dans laquelle l'épithélium reprend le caractère pavimenteux aplati. Nous ne pouvons plus reconnaître ici des organes puissants d'élaboration.

Après le coude formé par le tube de Henle, à mesure que l'on revient vers la substance médullaire du rein, l'épithélium qui tapisse le tube s'épaissit, et bientôt il se présente sous la forme de cellules sphéroïdales fortement granuleuses. Des cellules de cette nature se rencontrent jusqu'au commencement des canaux intermédiaires aux tubes de Henle et aux tubes droits.

C'est là une deuxième zone formée évidemment de cellules plus actives que leurs voisines. Elles sont plus épaisses, plus granuleuses, plus faciles à imprégner de carmin que les éléments qui précèdent ou qui suivent.

Ces derniers tapissent d'abord les canaux intermédiaires, puis les tubes droits ramifiés qui aboutissent aux tubes de Bellini, et les tubes de Bellini eux-mêmes. On les voit former un épithélium qui s'élève graduellement, de telle façon que ses éléments présentant sur le milieu de la pyramide de Malpighi une hauteur à peu près égale à leur longueur, ils sont vers le sommet de cette pyramide une hauteur presque double. Il est devenu à ce niveau un véritable épithélium prismatique, et il se continue avec l'épithélium des calices.

En résumé, il résulte de cette courte description qu'il existe dans les tubuli du rein deux zones dans lesquelles l'épithélium se présente avec les caractères de forme et d'activité que j'ai assignés à l'épithélium sphéroïdal.

Il est encore difficile de dire avec exactitude à quoi s'emploie cette activité cellulaire.

Bowman (1) pensait déjà en 1842, que les cellules épi-

(1) W. Bowman, *On the structure and use of the Malpighian Bodies of the Kidney*. (Philosoph. transact., 1842.)

théliales des tubes rénaux puisaient directement dans le sang des capillaires généraux du rein (espèce de petit système porte) les matériaux principaux de l'urine, pour les mêler dans le canalicule rénal à l'eau du sang spécialement extraite par le glomérule.

Isaacs (1) s'éleva contre le rôle trop exclusif, selon lui, attribué au glomérule ; mais il ne songea pas à contester le rôle assigné aux éléments cellulaires des tubes.

Dans une communication récente, faite à la Société de biologie, à propos d'observations portant sur les lapins, Muron (2) revient sur ces idées, et s'efforce de montrer que la plupart des cellules qui tapissent les tubes rénaux présentent les caractères assignés par divers physiologistes aux cellules sécrétoires des glandes. Le produit d'élaboration des cellules épithéliales des tubuli viendrait s'ajouter, selon lui, au produit de la filtration pure et simple qui se produit dans le glomérule.

C'était presque l'inverse de cette théorie que professait à Strasbourg le doyen regretté de la Faculté de médecine. Selon Küss (3), le plasma sanguin exsnderait en nature par le glomérule. Comme il renferme tous les éléments de l'urine, plus des substances que l'urine ne contient pas, un deuxième temps de la fabrication de l'urine consisterait dans la reprise de ces dernières substances, de l'albumine en particulier. Cette hypothèse est très-ingénieuse, mais sujette à plus d'une objection.

Il est certain, quoique nous manquions encore de connaissances détaillées sur leur compte, que les cellules du rein ont une fonction énergiqne, sélective, continue, comme la sécrétion rénale tout entière. Ce sont encore des éléments vivaces qui,

(1) Isaacs, *Journal* de Brown-Sequard, 1848.

(2) Société de biologie (compte rendu in *Gazette médicale*, 29 juillet 1871).

(3) *Cours de physiologie* de Küss, rédigé par M. Duval. Paris, 1872.

dans l'état physiologique, ne fournissent pas de desquamation sensible.

Leur présence dans l'urine, ou celle de leurs débris, est tout à fait exceptionnelle, et liée à des altérations pathologiques analogues à celles qui déterminent la mort des épithéliums glanduleux en général.

Épithélium testiculaire.

L'épithélium du testicule offre un intérêt tout spécial, grâce au rôle qu'il paraît jouer dans l'évolution de l'ovule mâle et des spermatozoïdes.

Chez le fœtus et avant la puberté, on trouve dans les canalicules séminifères « de petites cellules transparentes, dont les plus extérieures peuvent être envisagées comme constituant un épithélium, bien qu'elles ne soient pas toujours distinctes des autres » (Kölliker). C'est à cette période de l'évolution du testicule que Robin y décrit un épithélium nucléaire sphérique. Les noyaux en sont pâles, à contour net, à contenu homogène ou à peine grenu, ordinairement sans nucléole ou avec un petit nucléole clair. A la même époque, l'épididyme contient aussi un épithélium nucléaire, à noyaux ovoïdes, séparés par une petite quantité de matière amorphe non encore segmentée. La présence de ces noyaux dans l'épididyme, avant le développement complet de l'organe, a fait penser à Robin que les noyaux qu'on trouve chez l'adulte dans le sperme du canal déférent, et dans certaines hydrocèles enkystées, sont de provenance épididymaire (1).

Chez l'adulte, on trouve dans l'épididyme un épithélium cylindrique vibratile. Cylindriques encore, mais dépourvues de cils vibratiles, dans le *rete testis*, les cellules sont polygonales dans les canalicules séminifères proprement dits, après

(1) Robin, *Leçons sur les humeurs*, p. 348, 377.

l'établissement de la fonction spermatique. Elles offrent un gros noyau sphérique, à nucléole brillant, allongé, et des granulations jaunes brunâtres plus ou moins abondantes qui souvent masquent le noyau. Chez le vieillard, elles sont irrégulières, à noyau grenu, et contiennent une quantité plus ou moins grande de granulations jaunes souvent sphériques, à double contour, à centre clair. Il existe alors, sur les conduits, des dilatations ampullaires latérales, remplies de cellules très-granuleuses et chargées de graisse. L'ensemble du conduit séminifère est plus grenu et plus opaque que chez l'adulte (1).

Des épithéliums de nouvelle formation se rencontrent dans le testicule malade. Ainsi, certains cancers de cet organe offrent des kystes dont la paroi est tapissée par un épithélium vibratile. Dans un cas présenté par Hénocque, à la Société anatomique, en 1868, un testicule en ectopie, et atteint de kystes multiples, présentait, dans le liquide de ces kystes, une quantité considérable de cellules épithéliales cylindriques, ou sphériques, ou polygonales, garnies de cils vibratiles.

J'ai hâte d'arriver au rôle que joue l'épithélium du testicule dans la production du sperme et l'évolution de ces éléments figurés.

Après les observations exactes, mais incomplètes, de R. Wagner (2), de Lallemand (3) et de E. Hartmann (4), Kölliker (5) a surtout contribué à élucider la genèse des spermatozoïdes, et leurs rapports avec l'épithélium des tubes séminifères. Au centre de ces conduits, on trouve des cellules arrondies, de dimensions variables, contenant dans leur intérieur, tantôt un seul noyau, tantôt un plus grand nom-

(1) Robin, *Prog. du cours d'histol.*

(2) *Histoire de la génération et du développement.* Bruxelles, 1841, p. 26. — *Icones physiologicæ.* Leipzig, 1839.

(3) *Ann. des sciences nat.*, 2e série, Zoologie, t. XV, p. 30, 257, 262.

(4) *Müller's Archiv*, 1840. p. 467.

(5) *Die Bildung der Saamenfäden in Bläschen, als allgemeines Entwickelungsgesetz.* Neuenburg, 1846.

bre, depuis deux jusqu'à vingt. Chaque noyau donne naissance à un spermatozoïde ; le filament qui doit former la queue naît de l'une des extrémités, tandis que le reste du noyau devient piriforme pour constituer la tête. Disposés irrégulièrement dans chaque vésicule, ou groupés parallèlement en un faisceau recourbé, lorsqu'ils sont nombreux, les spermatozoïdes deviennent libres seulement à partir du *rete testis*, par la destruction des vésicules. Si on les cherche dans le canal déférent, on en trouve quelques-uns qui traînent derrière leur tête, à la base de leur queue, un lambeau irrégulier, vestige probable de la cellule qui leur a donné naissance.

Je signalerai aussi les recherches de Godard (1), qui trouve dans le testicule des cellules mères granuleuses, dont le contenu se condense en une ou plusieurs cellules filles également granuleuses ; les granules de ces dernières se condensent à leur tour en un point pour former la tête, puis la queue du spermatozoïde ; la grande cellule s'étant rompue, la petite devient libre, et se rompt à son tour pour mettre en liberté le spermatozoïde. A côté de ces observations, je placerai celles de Liégeois sur le sperme de la grenouille, desquelles il résulterait que les spermatozoïdes se forment en effet par l'agrégation d'un certain nombre de granulations, mais qu'ils naissent aussi bien des granulations de la cellule mère que de celles qui constituent la cellule fille (2).

Ainsi formés, les spermatozoïdes offrent chez l'homme une *tête* ovoïde, un peu aplatie, et une *queue* qui fait suite à la grosse extrémité de la tête, s'amincit graduellement, et se termine par un filament très-délié. Leur longueur totale est de 50 μ. Je ne m'arrêterai pas d'ailleurs à décrire les formes variées qu'ils présentent chez les divers animaux. Je

(1) *Étude sur la monorchidie et la cryptorchidie chez l'homme.* Paris, 1857 p. 57, note 1.

(2) Liégeois, *Traité de physiologie*, p. 196.

n'insisterai pas non plus sur la prétendue organisation que quelques observateurs leur ont attribuée, ni sur les observations de Schweiger-Seidel, confirmées par Kölliker, et tendant à leur reconnaître trois parties, un corps (ou tête), un filament terminal, et un segment moyen bien limité, immobile comme le corps.

Interprétons maintenant. Cette vésicule à noyaux, dans laquelle se développent les spermatozoïdes, constitue, aux yeux de Robin, l'*ovule mâle*, et offre une analogie complète avec l'ovule femelle. Il diffère, néanmoins, de ce dernier par son volume, sa coloration, l'épaisseur de sa membrane d'enveloppe. Mais ces caractères sont, après tout, secondaires. Dans cette *vésicule mère des spermatozoïdes*, ou ovule mâle, se forment, comme dans l'ovule femelle, des *sphères de segmentation*. Ces sphères de segmentation deviennent des *cellules embryonnaires mâles* (noyaux multiples des vésicules mères), qui, au lieu de se souder entre elles pour constituer un embryon, restent distinctes pour donner naissance aux spermatozoïdes. Ceux-ci, chez la plupart des animaux, naissent dans l'intérieur de la cellule embryonnaire mâle, dont ils entraînent avec eux les débris dans le canal déférent lorsqu'ils sont devenus libres.

Si nous poursuivons le développement des idées de Robin, nous serons amenés à considérer l'ovule mâle comme naissant, dans les conduits séminifères, par genèse indépendante, et non par *sécrétion*. Ce dernier terme est impropre, en effet, mais je ne puis m'empêcher d'accorder une valeur à l'opinion qui fait de l'ovule mâle un produit épithélial (je l'ai déjà dit en traitant des généralités), et qui attribue aux éléments restés neutres un rôle sécrétoire important pour l'éclosion des filaments spermatiques. L'épithélium du testicule produirait ainsi les ovules mâles *par une évolution spéciale de quelques-uns de ses éléments*. Ou bien encore, dans un blastème produit par l'épithélium, et *par lui élaboré*, ap-

paraîtrait l'ovule, qui représenterait alors un élément épithélial *né à sa façon et développé dans un but spécial.*

Si l'ovule mâle est un élément épithélial, reste à déterminer la véritable nature du spermatozoïde. C'est ainsi que nous l'avons dit, un dérivé des noyaux de chaque vésicule (cellules embryonnaires mâles de Robin), ou du contenu et du nucléole de ces derniers. C'est, en tous cas, un élément anatomique spécial, muni d'un cil vibratile, dont les mouvements ne sont pas plus étonnants que ceux qu'on observe sur les cellules épithéliales de beaucoup de muqueuses (voy. *Epithélium vibratile*).

Épithélium ovarien.

Étudions maintenant les épithéliums de l'ovaire. Nous y trouverons, plus accentués encore d'après les dernières recherches, les rapports de la cellule épithéliale avec la génération de l'ovule, et nous pourrons en tirer d'utiles rapprochements avec les phénomènes qui se passent dans le testicule.

Si nous consultons Robin, il nous apprendra qu'avant la puberté, les ovisacs ne sont pas encore formés, et que l'ovule, né par genèse dans la couche corticale de l'ovaire, est entouré seulement d'un épithélium nucléaire, semblable à celui que présentent à la même époque les tubes séminifères. Il ajoute que chaque ovule entouré de sa couche épithéliale, représente en quelque sorte un rudiment d'ovisac, et que ces ovisacs encore imparfaits sont *disposés en séries comme s'ils étaient dans des tubes* (1). Curieuse analogie avec la structure tubulée du testicule ! Ici d'ailleurs, comme dans ce

(1) *Progr. du cours d'histologie*, p. 381.

dernier organe, il considère l'ovule comme entièrement indépendant de l'épithélium, et repousse l'hypothèse d'après laquelle une cellule de ce dernier se développerait en ovule par métamorphose directe.

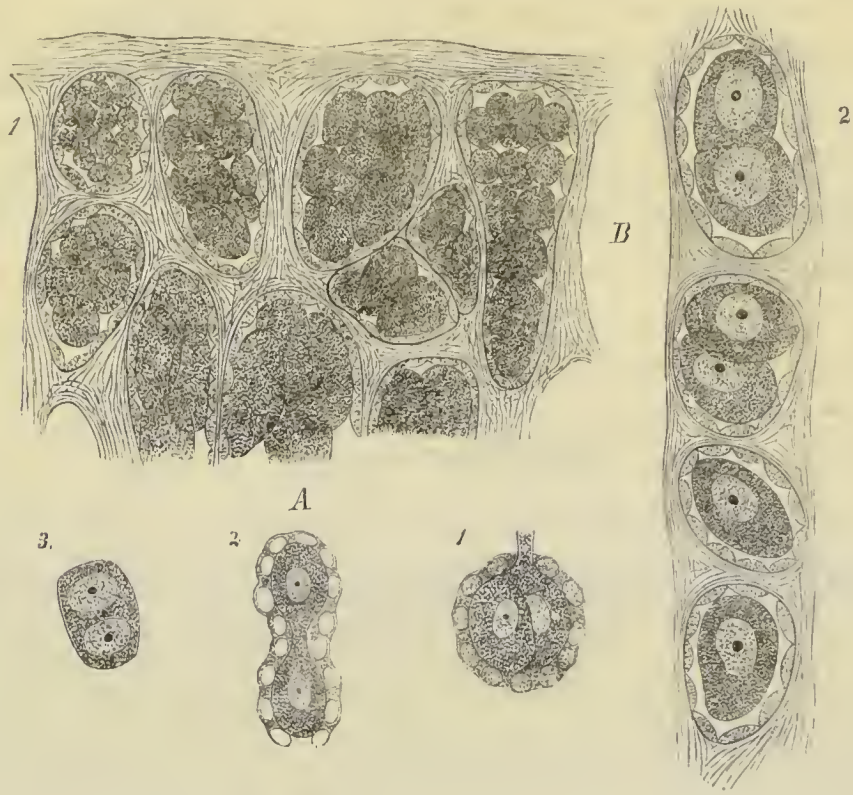

Fig. 6. — Éléments des ovaires dans les embryons humains. (Kölliker.)

A, chez l'embryon de six mois ; grossissement de 400 diamètres ; — 1, deux œufs entourés d'une couche épithéliale, et dont l'un porte un prolongement par lequel il était probablement uni à un autre œuf, comme en 2, où sont représentés deux œufs (œufs primitifs) unis par un cordon de protoplasme avec leur épithélium. — 3, œuf primitif avec deux noyaux (vésicules germinatives). — B, sur un embryon de sept mois ; grossissement de 400 diamètres. — 1, couches superficielles de l'ovaire, renfermant de gros cordons glandulaires, composés chacun d'une couche épithéliale et d'un amas d'œufs dont les plus rapprochés de la surface sont plus petits que les profonds. — 2, ovisacs des couches profondes de la substance glandulaire de l'organe, en train de s'isoler. On y voit deux ovisacs déjà complétement isolés, et deux ovisacs (cordons glandulaires), dont chacun renferme encore deux œufs.

Si nous interrogeons His, il nous dira que l'ovaire se développe aux dépens d'un des conduits du corps de Wolff, et

que c'est de l'épithélium de ce canal glandulaire que dérivent les œufs et les cellules épithéliales des ovisacs. Valentin, de son côté, pense que l'ovaire de l'embryon offre une texture tubuleuse analogue à celle du testicule, et que les ovisacs se développent dans ces tubes (1).

Arrivons enfin aux importantes recherches de Pflüger (2). D'après cet observateur, on voit apparaître dans l'ovaire de l'embryon des cavités cylindroïdes creusées dans sa substance, ressemblant assez aux culs-de-sac de glandes muqueuses, et qu'on peut désigner sous le nom de *cordons glandulaires de l'ovaire*. Ces cavités sont tapissées intérieurement de cellules épithéliales, et, au centre de leur lumière, on trouve des cellules un peu plus grosses, qui ne sont autre chose que les ovules primitifs, absolument comme on trouve dans les tubes séminifères les ovules mâles au centre du canal et les cellules épithéliales tapissant la paroi. Du stroma conjonctif de l'ovaire partent bientôt des cloisons qui divisent chaque cordon glandulaire en plusieurs cavités arrrondies séparées par des étranglements. Cette évolution débute par la partie profonde des cordons glandulaires, de telle sorte que les ovisacs les plus rapprochés du centre de l'organe sont les premiers formés. Ces cavités arrondies sont appelées, en effet, à constituer les vésicules de de Graaf, qui, nées ainsi du cloisonnement des cordons glandulaires, deviennent de plus en plus distinctes les unes des autres et offrent enfin : une paroi séparable du stroma de l'ovaire, un épithélium qui remplit leur cavité, et qui n'est autre que l'épithélium primitif du cordon glandulaire ; enfin, dans chaque ovisac, une cellule plongée au milieu de l'épithélium, et offrant des caractères spéciaux, membrane vitelline, vésicule et tache germinative : c'est l'ovule. Ensuite s'agrandit la cavité de

(1) *Müller's Archiv*, 1838, p. 531.

(2) Kölliker, p. 708.

l'ovisac, par la production d'un liquide qui écarte les cellules épithéliales, et celles-ci forment, d'une part une couche tapissant la paroi, d'autre part un groupe spécial autour de l'ovule (*cumulus proliger*).

Ces résultats ont été confirmés par un important travail de Waldeyer, qui y a ajouté plusieurs faits intéressants (1).

On sait que l'endothélium séreux du péritoine s'arrête sur les limites de l'ovaire, et que celui-ci est tapissé par une couche de cellules épithéliales cylindriques : nouvelle preuve de l'impossibilité qu'il y a de séparer les épithéliums proprement dits des endothéliums. Waldeyer a donc raison de dire que la surface de cet organe est muqueuse plutôt que séreuse, ainsi que la surface interne du pavillon de la trompe. Or, s'il faut en croire les recherches de cet auteur, cet épithélium cylindrique, auquel il donne le nom d'*épithélium germinatif*, joue un rôle essentiel dans la production des ovules primordiaux. On voit, en effet, de petits groupes de ces cellules épithéliales superficielles s'enfoncer dans le stroma connectif qui les supporte, et creuser ainsi le tissu de l'ovaire, auquel ils donnent un aspect caverneux (cordons glandulaires de Pflüger). Parmi les cellules épithéliales ainsi enfoncées dans l'ovaire, quelques-unes, en se développant, devancent les autres et deviennent les ovules, tandis que le reste forme l'épithélium des follicules de de Graaf. L'ovule primitif n'est donc, aux yeux de cet auteur, qu'une cellule épithéliale du revêtement de l'ovaire, agrandie et développée dans un but spécial. Il explique d'ailleurs, comme Pflüger, la formation des vésicules de de Graaf aux dépens de ces groupes de cellules. Enfin il considère la membrane vitelline comme une formation secondaire dérivée de la membrane granuleuse, ainsi que cela résulte également des recherches de Reichert

(1) *Waldeyer, Eierstock und Ei.* Leipzig, 1870. — *Journal de l'anat. et de la physiol.*, 1870, p. 195.

et de Pflüger. L'ovule primordial serait formé à son origine d'un protoplasma contractile, sur lequel s'appliqueraient par leur base les cellules cylindriques du *cumulus proliger*, munies d'un plateau strié semblable à celui des cellules de l'intestin grêle. Ces plateaux, d'abord minces et distincts pour chaque cellule, s'épaissiraient, se souderaient les uns aux autres, et formeraient en s'unissant la membrane vitelline.

Les détails dans lesquels je viens d'entrer permettent d'établir un parallèle complet entre l'ovaire et le testicule, au point de vue de la constitution et du rôle physiologique de l'épithélium. Même structure tubuleuse des deux côtés, qu'on perçoit nettement, dans le sexe masculin, chez les embryons de neuf à dix semaines. Je ne suivrai pas Waldeyer dans l'étude compliquée du développement du *germe uro-génital*. Mais je pourrais reproduire ici, à propos de l'ovaire, ce que nous disions plus haut de l'ovule mâle considéré comme produit épithélial; les dernières recherches des histologistes viennent complétement à l'appui de cette manière de voir. D'un côté comme de l'autre, une cellule épithéliale prend un développement prépondérant, une individualité spéciale, et présente une membrane d'enveloppe (membrane vitelline), un contenu qui se segmente, des sphères de fractionnement constituant ici des cellules embryonnaires mâles, destinées à devenir des spermatozoïdes, là des cellules embryonnaires femelles, destinées à former le nouvel être.

Un mot maintenant des épithéliums ovariens, à l'âge adulte, et des modifications qu'ils présentent dans certains cas pathologiques. J'ai déjà signalé la disposition des cellules qui entourent l'œuf (*cumulus proliger*) et qui tapissent la paroi du follicule, ainsi que l'apparition du contenu liquide de l'ovisac. Il me reste à signaler les traînées de cellules épithéliales (*retinacula*) qui traversent parfois ce contenu. Quant

à la forme des cellules, c'est pour Robin un épithélium nucléaire, ovale ou sphérique, ou un épithélium prismatique, dont un petit nombre de cellules portent quelques cils vibratiles (1). Pour Kölliker, les cellules ont de 6 à 9 μ de diamètre, une forme polygonale, un assez gros noyau, souvent quelques granulations jaunâtres. Elles sont extrêmement délicates et se détruisent très-rapidement après la mort.

Lorsqu'a eu lieu la déhiscence du follicule de de Graaf, et que l'ovule s'est échappé, entraînant avec lui les cellules qui lui sont accolées, celles qui restent sur la paroi ne participent pas à l'hypertrophie de celle-ci, et ne contribuent en rien à la formation du *corps jaune*.

Nous avons trouvé des épithéliums de nouvelle formation dans certains produits kystiques du testicule. Il en est de même dans les kystes de l'ovaire, développés le plus souvent, comme on le sait, aux dépens des vésicules de de Graaf (2).

Je terminerai en signalant, à côté des épithéliums ovariens, les épithéliums à cellules pâles, cylindriques et vibratiles, qui tapissent les tubes du corps de Rosenmüller. La présence des cils y a été constatée par O. Becker. C'est sans doute aux dépens de ce débris du corps de Wolf que se développent certains kystes vibratiles des ligaments larges. Le même auteur a signalé un épithélium vibratile dans l'*hydatide de Morgagni*, toutes les fois que cet appendice communique avec des canalicules séminaux de l'épididyme; mais il peut en contenir aussi lorsqu'il est parfaitement clos (Kölliker).

(1) *Dict. de Nysten*, Ovaire.

(2) Wilson Fox, *On the origin, etc., of the Ovary. Trans. med. chirurg.* de Londres, vol. XLVII. — *J. de l'anat. et de la physiol.*, t. II, p. 323.

CHAPITRE III

DES ÉPITHÉLIUMS CYLINDRIQUES

L'épithélium cylindrique ou prismatique présente deux grandes variétés :

1° L'épithélium cylindrique proprement dit, qui tapisse le plus grande partie de la muqueuse des voies digestives;

2° L'épithélium cylindrique à cils vibratiles, tel qu'on le trouve dans les voies respiratoires.

Cette dernière variété offre avec la première, au point de vue des propriétés et des fonctions des différences telles qu'elle mérite une description spéciale.

Nous ne nous occuperons donc ici que de l'épithélium cylindrique proprement dit.

Art. I. — Épithélium cylindrique simple.

L'épithélium cylindrique est un tissu constitué par des éléments dits cellules cylindriques, reliées entre elles par la substance intercellulaire.

Elles sont rangées l'une contre l'autre, sur une seule ligne perpendiculaire au chorion muqueux qui soutient la trame épithéliale. (Voyez la planche, fig. 9.)

Ces cellules ne sont pas partout purement cylindriques, mais souvent elles s'effilent vers leur extrémité profonde, en forme de cônes, dont la base appartient à la cavité qu'elles tapissent.

Ces bases se comprimant réciproquement sur leur circonférence, il en résulte que l'épithélium cylindrique présente une mosaïque régulière, assez analogue à celle de l'épithélium

pavimenteux. Mais elle en diffère par l'étroitesse plus grande de ses mailles et surtout par la position des noyaux.

Les cellules sont constituées par une masse granuleuse, peu transparente. En outre, elles sont dans l'intestin très-riches en mucus et riches en éléments graisseux dans les glandes muqueuses de l'estomac.

Elles contiennent toutes un noyau, situé d'ordinaire vers leur partie moyenne, quelquefois pourtant tout près de la surface cellulaire. Quelquefois on trouve deux noyaux : nous verrons tout à l'heure à quelle hypothèse ce dernier fait a donné naissance. Ce noyau est arrondi, à bords nets, non dentelés ; il renferme un nucléole. La masse du protoplasma constitutive se durcit en quelque sorte à la périphérie en formant ainsi par une couche plus ferme, l'enveloppe cellulaire. Nous savons que certains micrographes regardent cette enveloppe comme réelle et indépendante.

Les cellules cylindriques ont des dimensions assez variables. Tantôt courtes, tantôt longues, quelquefois ramifiées ; elles ont une longueur moyenne de 20 μ, et un diamètre transversal de 6 μ.

Dans les conduits pancréatique et cholédoque, elles sont plus minces. Selon Henle, c'est dans l'estomac qu'on trouverait les plus longues.

La substance intercellulaire unissante, cytoblastème de Schwann, n'est pas partout également facile à démontrer. D'une façon générale, elle est peu abondante ; elle est transparente, non grenue, ce qui la distingue bien du contenu cellulaire. C'est à l'imprégnation par le nitrate d'argent que l'on a recours pour l'étudier. Extrêmement ténue dans les épithéliums à cellules parfaitement cylindriques, elle se démontre mieux autour des cellules coniques dont les extrémités sont séparées par un court intervalle.

Elle est constituée par une substance albuminoïde coagulée. Frey la regarde comme un produit d'excrétion des cel-

lules, ou peut-être une modification des parties périphériques du corps cellulaire lui-même. Selon Schwann (cytoblastème) c'est le milieu où naissent les cellules, c'est la première ébauche du tissu.

Telle est d'une façon générale la structure de l'épithélium cylindrique.

Mais, dans certaines régions, on rencontre, en plus ou moins grand nombre, au milieu des cellules ordinaires de cet épithélium, d'autres cellules présentant des particularités intéressantes, qui ont depuis longtemps excité l'attention des micrographes et ouvert le champ à bien des hypothèses. Ce sont les cellules à plateau strié, et les cellules caliciformes, dont on peut faire deux sous-variétés de l'élément cylindrique proprement dit.

Cellules caliciformes. — C'est en 1843 que Gruby et Delafond signalèrent pour la première fois l'existence des cellules caliciformes dans l'épithélium intestinal et le décrivirent sous le nom d'*épithélium capitatum*. Malgré la facilité avec laquelle on peut constater l'existence de ces cellules, elles semblaient oubliées lorsque parurent en 1866 le mémoire de Letzerich et celui de Schultze. Letzerich leur attribua une signification fausse en en faisant des bouches absorbantes. Franz Eichard Schultze les décrivit avec exactitude, démontra qu'elles n'ont rien de spécial à l'intestin et qu'on peut les rencontrer dans un grand nombre d'organes différents. On les trouve dans la muqueuse intestinale, les glandes de Lieberkühn, la muqueuse stomacale, la muqueuse de la trachée, la muqueuse utérine, les glandes salivaires, etc.

Ces cellules, et nous prenons comme type de notre description les cellules caliciformes de l'intestin grêle des animaux supérieurs, présentent à considérer deux parties : l'une supérieure, le calice (theca de Schultze), l'autre inférieure, le pied.

Ces cellules ne sont pas un produit artificiel dû aux réactifs

employés; on les rencontre sur les tissus frais, examinés dans des liquides indifférents, tels que le sérum sanguin.

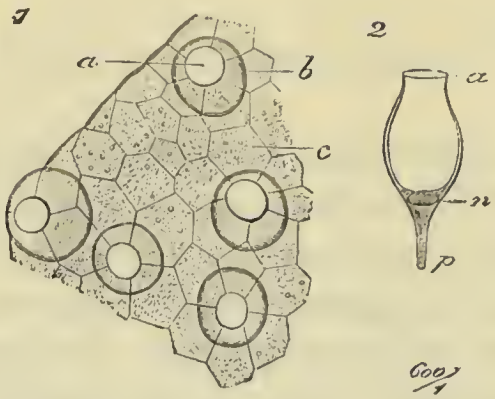

Fig. 7. — Revêtement épithélial d'une villosité de l'intestin grêle. (Ranvier in Frey.)
a. Cellules caliciformes vues de face; — *c*. cellules cylindriques vues par leur face libre.

Fig. 2. — Cellule caliciforme isolée et vue de profil.
a. Ouverture de la cellule; — *n*. noyau; — *p*. prolongement du protoplasma.

On distingue alors à ces cellules un corps clair, transparent, non granuleux, présentant un orifice très-mince, légèrement ondulé, s'ouvrant à la surface de la muqueuse; un fond constitué par une petite masse de protoplasma granuleux, qui renferme un noyau aplati, et dont un prolongement conique s'élève dans l'intérieur de la cellule.

Les cellules caliciformes, dans les régions où elles se rencontrent, sont juxtaposées aux autres cellules cylindriques, et placées sur le même rang, sans aucune saillie ni aucune dépression. — Nous étudierons plus loin leur fonction présumée.

Il existe à la surface libre des cellules cylindriques, dans certaines régions, l'intestin grêle par exemple, une sorte de bourrelet, de cuticule qui recouvre chacune d'elles, et sur lequel Kölliker, en 1855, a démontré l'existence de stries

perpendiculaires. C'est à ce genre de cellules qu'on a donné le nom de *cellules à plateau strié*.

Si on les fait macérer dans l'eau, on voit, au bout de quelques instants, le bourrelet se soulever en forme de dôme, comme une phlyctène à la surface de l'épiderme, devenir translucide, et laisser échapper par les stries indiquées, des gouttelettes qu'on a reconnues être du mucus; si l'action de l'eau continue, tout le contenu cellulaire peut être exprimé goutte à goutte par les pores du bourrelet, puis celui-ci, peu à peu distendu, finit par éclater en se fendillant, sans que pour cela la cellule proprement dite se soit ouverte : on trouve encore, au-dessous de la cuticule fendillée, rejetée au dehors mais adhérente par ses bords, une mince pellicule qui semble fermer la cavité cellulaire.

La nature de ce bourrelet et de ses stries est encore discutée : Gruby et Delafond, trompés par l'étalement du bourrelet en minces lamelles après son éclatement, avaient pris ces débris pour des cils vibratiles. — Brettauer et Steinach ont émis dans ces derniers temps une opinion qui rappelle la précédente, en décrivant les bourrelets poreux comme composés de bâtonnets accolés et dus à des prolongements du protoplasma cellulaire. — Selon Frey, le plateau strié est un produit de sécrétion de la cellule. — Enfin, Donders et Kölliker, dont l'opinion est la plus généralement admise, le regardent comme une véritable cuticule, produite par une exsudation de la paroi cellulaire.

Quant aux stries, elles répondent à des canalicules capillaires, traversant toute l'épaisseur de la paroi libre de la cellule, et peut-être en rapport avec les fonctions physiologiques de l'épithélium.

De même que la cellule cylindrique de variété caliciforme, la cellule à plateau strié ne serait donc qu'une modification anatomique appropriée à une certaine fonction.

L'épithélium cylindrique est le revêtement de toute la

muqueuse du tube digestif, depuis le cardia, où l'épithélium pavimenteux cesse par un bord net et festonné. On voit ainsi que, manquant dans la région où les fonctions digestives sont surtout mécaniques, il règne sur tout le tube intestinal (estomac, intestin grêle et gros intestin), jusqu'à l'extrémité du rectum, pour se continuer avec l'épiderme de la marge de l'anus.

Dans tout le tube intestinal, il repose sur un tissu muqueux, riche en cellules de substance conjonctive, et en cellules analogues aux corpuscules lymphatiques. Il revêt également les villosités où il se trouve en rapport avec les canaux chylifères sous-jacents. Sur tous ces points, il est extrêmement adhérent à la muqueuse pendant la vie, et s'en détache au contraire facilement après la mort. Et comme ses cellules sont très-cohérentes entre elles, on le détache par lambeaux plus ou moins longs, et il est fréquent de voir tout une coiffe de villosité s'enlever ainsi d'une seule pièce.

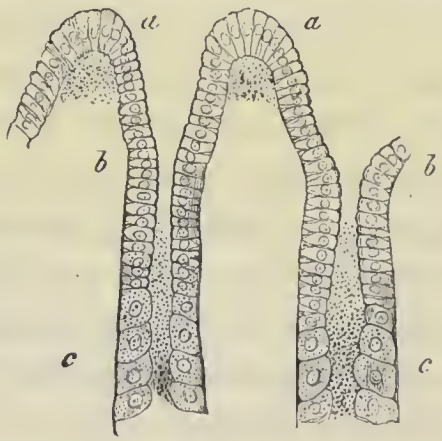

Fig. 8. — Section verticale de la muqueuse stomacale de l'homme (fig. schém., épithélium de transition).

a. Épithélium superficiel ; — *b*. épithélium de l'embouchure des glandes ; — *c*. épithélium du fond des glandes. (Frey.)

L'épithélium cylindrique est en outre un épithélium glandulaire ; on le retrouve tapissant la cavité de la plupart des glandes intestinales, et se continuant à leur orifice avec le revêtement muqueux. Les glandes muqueuses de l'estomac

(utricules simples ou composés), sont remplies par de courtes cellules cylindriques riches la plupart en granules graisseuses. Les glandes à pepsine au contraire renferment des cellules spéciales, cellules à pepsine, cellules rondes, et cette différence d'éléments cellulaires est en rapport avec la différence de fonctions.

Les glandes muqueuses abondent surtout dans la zone pylorique, les glandes à pepsine dans la zone cardiaque.

Les glandes en tube ou de Lieberkühn, intestin grêle et gros intestin, analogues aux glandes muqueuses de l'estomac, sont revêtues comme elles d'épithélium cylindrique. Les cellules de cet épithélium ne renferment jamais de graisse pendant la digestion, contrairement à celles de l'épithélium stomacal.

Mais l'épithélium cylindrique ne se rencontre pas exclusivement dans l'intestin. Il tapisse certains autres organes dérivés du feuillet épithélial du tube digestif, tels que la vésicule biliaire, les petits canalicules biliaires. Les cellules de l'épithélium des voies biliaires n'ont pas toujours de noyau distinct.

On le retrouve encore dans les canaux pancréatiques et cholédoques, dans les canaux galactophores. Mais on voit qu'il semble lié plus spécialement aux fonctions digestives.

Quant aux variétés décrites sous le nom de cellules caliciformes, cellules à plateau strié, elles ne sont pas non plus exclusivement destinées à l'intestin comme on l'avait cru d'abord. Virchow a montré que les cellules de l'épithélium des voies biliaires présentaient aussi des bourrelets poreux. L'épithélium capitatum se rencontre surtout dans l'estomac, l'intestin grêle et le gros intestin ; ses cellules, assez nombreuses dans le côlon, deviennent rares dans le rectum.

Elles existent d'ailleurs à côté des autres cellules cylindriques, et donnent ainsi à la couche épithéliale l'apparence d'une surface creusée de vacuoles.

Le gros intestin contient également des cellules à cuticule, mais celle-ci est moins brillante que dans l'intestin grêle, difficilement séparable du protoplasma cellulaire, et ne présente pas de stries bien marquées.

L'épithélium cylindrique joue surtout un rôle d'absorption. Mais, sur certains points, il semble prendre une part assez active à la sécrétion intestinale. Dans les glandes muqueuses de l'estomac, ces cellules sont riches en mucus, et ce sont elles qui fournissent le mucus gastrique, soit en laissant transsuder ce suc à travers leurs parois, soit en éclatant pour le verser au dehors. — Comment se fait alors la régénération ? Il est probable que les cylindres, avant d'être expulsés avec leur contenu, se divisent transversalement, et alors leur moitié externe seulement est éliminée, tandis que l'autre moitié reste avec le noyau pour régénérer la cellule. Ce qui confirme cette théorie, c'est la présence fréquente de deux noyaux dans la même cellule : l'un destiné à être expulsé, l'autre à servir de centre de régénération. Selon Todd et Bowman, ces cellules se vident en crevant superficiellement sans se détacher.

Selon Kölliker, un travail analogue se passerait peut-être dans un certain nombre de cellules cylindriques de l'épithélium intestinal ; de là ces vacuoles, constituant les cellules caliciformes, avec leur noyau profond et leur orifice intestinal.

« Il est probable, dit-il, que ces cellules versent au dehors une partie plus fluide de leur contenu ; peut-être aussi, après s'être munies d'orifices, restent-elles ouvertes temporairement comme organe sécréteur très-simple. Dans d'autres cas, ces cellules rompues, au lieu de se régénérer, pourraient se détruire. » Aussi leur propose-t-il le nom de *cellules glandulaires*. — Il rapproche d'elles les cellules de Leydig, situées au-dessus des écailles des poissons. On trouve également de ces cellules dans l'épithélium stomacal, en dehors des glandes proprement dites.

Pour finir ce qui concerne ces glandes, nous rappellerons que dans l'estomac les glandes à cellules rondes (glandes à pepsine) digèrent en peu de temps les substances protéiques légèrement acidifiées ; que les glandes à cellules cylindriques n'ont pas, au contraire, d'action marquée sur ces substances.

Mais le principal rôle de l'épithélium cylindrique est évidemment lié aux fonctions d'absorption. C'est aux cellules à plateau strié qu'on a surtout attribué ces fonctions.

La majorité des anatomistes croit, avec Donders, Kölliker et Junke, que ces stries sont dues à de fins canalicules destinés à l'absorption des graisses ; cette absorption ayant été l'objet de théories diverses et de controverses fort vives, nous croyons devoir insister sur ce sujet, en ne traitant, bien entendu, que de ce qui a trait à l'épithélium.

Nous ne parlerons pas de la théorie de Letzerich, qui faisait absorber la graisse par les cellules caliciformes ; si l'on tue un animal auquel on a donné quelque temps auparavant de la graisse, toutes les cellules de l'intestin en contiennent, à l'exception précisément des cellules caliciformes. Cette graisse est sous forme de globules qui sont volumineux dans le protoplasma de la cellule, et deviennent très-évidents si on emploie l'acide osmique, ce réactif ayant la propriété de colorer les graisses en noir. Comment la graisse pénètre-t-elle dans le protoplasma des cellules ?

Brücke avait autrefois admis que les cuticules des cellules se déplacent et que les globules graisseux pénètrent dans les cellules par le même mécanisme que des granulations solides injectées dans le sang pénètrent dans les globules blancs. Ce déplacement des cuticules n'est basé sur aucun fait anatomique, sur aucune expérience physiologique.

Kölliker, Donders, Junke, admettent que les graisses finement émulsionnées pénètrent dans l'intérieur des cellules par les canalicules poreux de la cuticule. Mais cette théorie est passible de bien des objections. Il faudrait une force énorme

pour faire passer la graisse à travers des canalicules aussi fins. Wittinghausen a bien démontré que de fins capillaires humectés de bile laissent passer la graisse bien plus facilement, mais ce n'est là qu'une cause adjuvante. Enfin les faits anatomiques ne sont pas en faveur de cette théorie, on voit bien la graisse dans la cellule, on n'en voit pas dans la cuticule, et Junke qui admet l'existence des canalicules, affirme n'avoir jamais vu de graisse dans leur intérieur. C'est probablement ce fait qui a amené le professeur Küss à émettre cette théorie, que la graisse se forme dans l'intérieur des cellules par un phénomène de nutrition.

En résumé, les cellules épithéliales de l'intestin renferment de la graisse provenant des matières grasses ingérées ; il est très-facile de constater l'existence de globules graisseux dans leur intérieur, pendant la digestion, mais nous ignorons comment cette graisse traverse la cuticule.

L'épithélium de l'intestin absorbe les graisses, comment se comporte-t-il vis-à-vis des autres matériaux solides, divisés en fines granulations mélangées au chyme?

Voici les expériences de Moleschott et Marfels sur ce point : 1° Ils injectent du pigment choroïdien dans l'intestin d'un animal, ils croient le reconnaître ensuite dans le chyle et le sang ; cette expérience répétée par Junke a constamment donné des résultats négatifs ; 2° ils injectent dans l'intestin d'une grenouille le sang défibriné d'un mammifère, ils reconnaissent ensuite dans le sang de la grenouille des globules identiques à ceux des mammifères ; Hollander a réfuté cette expérience, en démontrant qu'à l'état normal il existe dans le sang de la grenouille un certain nombre de globules rouges, plus petits, dépourvus de noyaux, qui ont la plus grande ressemblance avec les globules rouges des mammifères.

Les graisses elles-mêmes cessent d'être absorbées quand elles restent solides à la température de l'animal. Junke fait une émulsion très-fine de stéarine et l'injecte dans une anse

intestinale : les granulations très-fines de cette émulsion ne sont pas absorbées.

Eimer a fait ingérer à des grenouilles des substances solides, finement pulvérisées, telles que le carmin, qui présentaient l'avantage d'être facilement reconnaissables ; ces substances se fixent quelquefois sur le plateau des cellules, mais ne vont jamais au delà.

Il semble résulter de toutes ces expériences, que l'épithélium intestinal absorbe les graisses liquides à la température du corps, et n'absorbe pas les particules solides contenues dans la cavité intestinale.

Art. 2. — Épithélium vibratile.

Cette variété d'épithélium est constituée par des cellules dont la surface libre est garnie d'appendices filiformes, les *cils vibratiles,* ainsi nommés en raison de leur ressemblance avec les poils du bord libre des paupières et des mouvements spéciaux qu'ils présentent.

Les cellules pourvues de cils vibratiles peuvent affecter différentes formes : elles sont *cylindriques*, sphériques ou polyédriques.

Les premières sont de beaucoup les plus importantes ; ce sont les seules que l'on rencontre chez l'homme et les animaux à sang chaud. Elles ont sensiblement la même forme et les mêmes dimensions que les cellules cylindriques simples (22 à 45 μ, Frey). Elles ont le même noyau central, ovoïde, nucléolé. Quelquefois elles renferment plusieurs noyaux, de 2 à 15. Cette particularité est due à un défaut de segmentation de la substance intercellulaire dans l'intervalle d'un certain nombre de noyaux, qui se trouvent ainsi englobés dans une seule cellule (Robin). Leur contenu est pâle, transparent ou finement granuleux ; leur surface libre, large et aplatie, est recouverte d'une couche hyaline, très-réfringente, semblable

à celle qui tapisse les cellules cylindriques non ciliées ; elle n'en diffère que par sa moindre épaisseur. C'est sur ce plateau que paraissent implantés les cils vibratiles. L'extrémité adhérente des cellules se termine quelquefois par un ou plusieurs prolongements effilés qui se perdent dans le tissu sous-épithélial. Rien ne démontre que ces prolongements, comme l'ont supposé quelques auteurs allemands, fassent communiquer les cellules avec les corpuscules du tissu conjonctif (Letzerich), ou qu'ils puissent se continuer avec des filets nerveux (Langerhans). Le corps des cellules, allongé, cylindrique lorsqu'elles sont isolées, globuleux même lorsqu'elles sont gonflées par un liquide, devient prismatique par pression réciproque, et présente cinq ou six faces. Ce prisme est quelquefois effilé à ses deux extrémités, et prend, dans ce cas, un aspect fusiforme.

Les cellules ciliées sphériques et polyédriques appartiennent exclusivement aux animaux à température variable. Les premières présentent tous les caractères des épithéliums sphériques en général ; seulement leur surface libre, dépourvue de plateau, est entièrement recouverte de cils, contigus les uns aux autres. Elles se rencontrent « sur la base de la langue des batraciens, dans l'intestin des hirudinées, de divers mollusques et sur les branchies de ceux-ci. Sur les hirudinées, particulièrement, les cils sont aussi longs parfois que la cellule est épaisse (1). » Robin signale encore chez certains animaux inférieurs (rhizostomes, mollusques lamellibranches), des cellules sphériques vibratiles constituées presque uniquement par un noyau recouvert d'une couche excessivement mince de substance cellulaire.

Enfin, les cellules polyédriques, dont toutes les faces sont d'égale dimension, se trouvent chez les batraciens, les poissons et surtout les invertébrés ; cependant on en rencontre aussi

(1) Robin, *Des éléments anat. et des épithéliums*. Paris, 1868, p. 117.

quelques-unes chez les mammifères, dans la muqueuse des trompes utérines (Robin).

Les *cils vibratiles* se présentent sous l'aspect de poils microscopiques implantés sur la surface libre des cellules. On en compte, sur une cellule isolée, de 10 à 30 (Frey). Ils sont quelquefois moins nombreux ; sur les cellules sphériques constituées presque exclusivement par un noyau, on en trouve de 1 à 16 (Robin). Pour Cl. Bernard, aucune cellule vibratile ne serait pourvue de plus de huit cils. Leur longueur égale 6 à 25 μ (Robin) ; 2 à 22 μ (Frey) ; leur épaisseur, un demi-millième de millimètre. Les plus longs se rencontrent à la partie supérieure de l'épididyme (Kölliker), les plus courts dans l'appareil respiratoire. « Jamais chez l'homme ils n'atteignent la dimension des cils vibratiles que l'on observe chez certains animaux inférieurs (1). » Leur longueur varie non-seulement d'une région à une autre, mais encore sur les différents points d'une même membrane épithéliale ; souvent aussi les cils qui sont groupés sur une cellule sont inégaux entre eux. Ils sont pâles, transparents, grisâtres ; verticaux ou plus ou moins inclinés par rapport à l'axe de la cellule, et ordinairement, à l'état de repos, légèrement recourbés à leur extrémité libre. Cylindriques et terminés en pointe chez les invertébrés, ils sont aplatis chez l'homme et les animaux supérieurs ; leur extrémité libre est mousse. Dans ce cas, ils sont véritablement taillés en forme de rames, disposition qui peut servir à expliquer, comme nous le verrons plus loin, leur action sur les liquides qui les baignent. Leur insertion paraît avoir lieu sur le plateau de substance hyaline qui recouvre la base des cellules cylindriques, mais, en réalité, ils se continuent avec la substance cellulaire elle-même ; ils ne sont qu'une expansion du protoplasma. Cette continuité a été constatée directement par Eberth et Marchi ; ils ont vu, chez les mollusques, les cils vibra-

(1) Frey, *Traité d'histologie et d'histochimie*, trad. par Spillmann. Paris. 1871, p. 175.

tiles se perdre au voisinage du noyau, après avoir traversé le plateau. Cette disposition, chez l'homme, échappe à l'observation ; c'est pourquoi on a pu croire pendant un certain temps que les cils avaient une existence indépendante de celle du protoplasma. Mais l'examen des cellules à l'état pathologique a jeté une vive lumière sur ce point. Dans les inflammations catarrhales, les cellules se gonflent, le plateau se dissout et disparaît, tandis qu'un grand nombre de cils restent encore adhérents à la cellule ; ce qui n'arriverait pas s'ils n'étaient en connexion qu'avec ce plateau lui-même. Celui-ci doit donc être considéré comme une véritable production secondaire, présentant des canaux pour le passage des cils (Frey).

Après avoir tracé les principaux caractères des éléments vibratiles en général, il nous resterait, pour compléter ce tableau, à dire quelques mots de leur composition chimique. Mais nous ne possédons sur ce sujet que des données assez vagues. « Les cellules cylindriques à cils vibratiles, dit Frey, offrent tous les caractères des éléments formés de protoplasma ; elles se gonflent et finissent par se rompre quand on les plonge dans l'eau. » Nous ne pourrions donc assigner à ces cellules d'autre composition que celle du protoplasma en général : de l'eau, des sels, des matières protéiques, et quelques éléments accessoires dont l'existence n'est pas parfaitement démontrée. Quant au plateau, qui offre des caractères analogues dans les cellules cylindriques ciliées et non ciliées, « il est formé par une substance protéique coagulée, distincte de la membrane cellulaire ; elle résiste peu à l'eau ; quand elle est soumise à l'action de ce liquide, on voit apparaître rapidement des gouttelettes transparentes. » (Frey.)

Ajoutons, en terminant, que le contenu des cellules vibratiles, quelle que soit leur forme, ne renferme jamais de granulations pigmentaires.

(1) Frey, *loc. cit.*, p. 175.

En se juxtaposant par les faces multiples qu'elles présentent, en se soudant les unes aux autres, les cellules que nous venons de décrire forment des membranes continues, les *épithéliums vibratiles*.

Ces épithéliums sont *simples* ou *stratifiés*. Les premiers sont formés par une couche unique de cellules ciliées reposant directement sur le tissu sous-épithélial ; les autres présentent, au-dessous d'une simple couche de cellules vibratiles, une rangée simple ou double de cellules polyédriques ou ovoïdes, allongées ; et, plus profondément, une rangée, simple ou double également, de noyaux ovoïdes ou sphériques, plongés dans une petite quantité de matière amorphe. L'épaisseur des épithéliums vibratiles n'est donc pas toujours la même ; et l'on voit que les différences qu'elle présente dépendent, non-seulement de la hauteur des cellules, mais encore, et surtout, de la présence ou de l'absence d'une ou de plusieurs couches stratifiées au-dessous des éléments fondamentaux. Un épithélium vibratile peut, dans la même région, être stratifié sur un point et simple sur un autre. C'est ainsi que celui des voies respiratoires, formé de plusieurs couches au niveau de la trachée, va graduellement en s'amincissant jusqu'aux petites ramifications bronchiques, où il n'en possède plus qu'une.

En rapport, par leur face libre, avec l'intérieur des cavités qu'ils tapissent, par leur face profonde avec le tissu sous-épithélial, variable suivant les régions, les membranes vibratiles se continuent, sur leurs limites, avec des membranes épithéliales d'espèce différente. Il se fait, sur ce point, une véritable transformation d'un épithélium en un autre. Ici, aux cellules vibratiles succèdent des cellules pavimenteuses, comme cela se voit au niveau du bord frangé du pavillon de la trompe utérine ; là, l'épithélium cylindrique cilié est contigu à un épithélium cylindrique simple ; c'est ce que l'on peut constater au niveau des canaux excréteurs de toutes les glandes qui versent à la surface des membranes vi-

bratiles le produit de leur sécrétion. La cavité de ces glandes est, en effet, tapissée d'une couche de cellules cylindriques, qui, immédiatement en dehors de leur embouchure, se couvrent de cils et se continuent avec le reste du revêtement épithélial de la muqueuse. Cette continuité entre deux épitheliums dissemblables se rencontre sur un grand nombre de points de l'économie. Il n'y a là qu'un simple changement du type des éléments épithéliaux, à mesure qu'ils passent d'un organe à un autre, ou d'une partie de cet organe à une autre partie. Que le revêtement externe de la trompe, qui fait partie intégrante du péritoine, possède des cellules pavimenteuses propres à cette séreuse ; que sa tunique interne, destinée à diriger la marche de l'ovule, soit pourvue de cils vibratiles ; que ces deux variétés d'éléments se terminent chacune au point où se terminent aussi leurs fonctions spéciales, il n'y a là rien qui doive nous surprendre, et nous sommes loin aujourd'hui de cette fameuse continuité des membranes muqueuses avec les membranes séreuses, qui, autrefois, frappait si vivement l'esprit des observateurs.

Cependant, il est un fait digne d'intérêt : c'est que la limite anatomique des différentes espèces d'épithéliums semble souvent servir de barrière à certaines affections des muqueuses qu'ils tapissent. Pour n'en citer qu'un exemple connu, tout le monde sait que l'inflammation catarrhale de la membrane pituitaire, membrane vibratile, s'arrête au niveau du bord inférieur du voile du palais ; et que, réciproquement, il est bien rare de voir l'angine, envahissant toute la surface pavimenteuse de ce voile et du pharynx, se propager, par continuité de tissu, jusqu'à la muqueuse des fosses nasales.

L'épithélium vibratile se rencontre, chez l'homme, dans beaucoup de régions. Il tapisse la presque totalité des voies respiratoires, y compris les fosses nasales et les cavités qui leur sont annexées ; le canal nasal et le sac lacrymal, la trompe d'Eustache et la cisse du tympan ; les conduits biliaires excré-

teurs ; la face interne des trompes et de l'utérus, moins le quart inférieur du col ; les canaux efférents du testicule, l'épididyme, les conduits sécréteurs de la prostate etc.; on l'observe en outre chez l'embryon et le nouveau-né dans les ventricules cérébraux et le canal épendymaire.

Ces divers épithéliums diffèrent les uns des autres par leur distribution anatomique, par leur disposition en couche simple ou stratifiée, la forme et la dimension de leurs cellules et des cils vibratiles, enfin par leurs usages physiologiques. C'est pourquoi, après avoir terminé ces considérations générales sur le tissu épithélial vibratile, je consacrerai à chacun d'eux une mention particulière.

Assez répandues dans l'espèce humaine, comme nous venons de le voir, les membranes vibratiles ne le sont pas moins dans la série animale; bien au contraire, elles acquièrent une étendue d'autant plus grande, relativement au volume de l'individu, qu'on descend plus bas dans la série des êtres organisés. Outre les organes qu'elles tapissent chez l'homme, et dans lesquels on les retrouve chez les autres animaux, elles apparaissent, chez les vertébrés inférieurs, sur le tube digestif, depuis la bouche jusqu'au cardia; chez les reptiles et les poissons, une partie des cellules épithéliales des canalicules rénaux sont vibratiles (Leydig). Les têtards de grenouille présentent des cils vibratiles sur toute l'étendue des voies digestives et sur le tégument externe. Cette disposition, qui chez eux n'est que transitoire, est permanente chez les mollusques. Enfin, certains animalcules tout à fait rudimentaires, qui semblent uniquement composés d'une matière amorphe, homogène, sans apparence de structure ni de cavités intérieures, sont entièrement couverts, sur toute leur surface, de cils vibratiles (Infusoires ciliés). On peut dire que tout leur être n'est en réalité qu'une cellule vibratile. Ils représentent en quelque sorte le prototype de cet élément. Cette forme de cellules vibratiles isolées et indépendantes, nous la retrouverons chez l'homme, quand,

je parlerai des spermatozoïdes. Si je ne les ai pas encore mentionnés, c'est qu'il était impossible de leur donner une place dans le dénombrement des membranes à épithélium cilié ; mais, on le verra bientôt, ils n'en n'ont pas moins une certaine identité avec les cils vibratiles.

Complétons ces données sommaires d'anatomie comparée, qui donneront matière ultérieurement à de plus grands détails, en ajoutant que les cils vibratiles s'observent encore dans le règne végétal, principalement dans les Algues et les Mousses.

Physiologie. — Les épithéliums vibratiles font partie des épithéliums de revêtement. Ils n'entrent pas dans la constitution des glandes. Ils ne jouent, par conséquent, aucun rôle dans les sécrétions proprement dites, si ce n'est dans celles des mucus, au même titre que les autres épithéliums. Ils concourent à la production de ces humeurs : d'une part, en fournissant, par un travail d'assimilation et de désassimilation intra-cellulaire, la mucosine ; d'autre part, en leur abandonnant le produit de la desquamation épithéliale, dont les débris forment un caractère essentiel des mucus. Peu importants au point de vue de la sécrétion, les épithéliums vibratiles ne le sont guère plus en ce qui concerne l'absorption. C'est l'épithélium cylindrique simple qui, entre tous, possède au plus haut degré la faculté absorbante. Le mouvement des cils vibratiles, chassant incessamment les liquides étalés à leur surface, semble d'ailleurs s'opposer à leur pénétration dans l'intérieur des cellules. La disparition des liquides injectés dans les voies respiratoires ne prouve rien contre cette assertion, car on sait que l'extrémité terminale des bronches (canalicules respirateurs) et la cavité des alvéoles sont tapissées d'un épithélium pavimenteux qui est probablement le siége de l'absorption pulmonaire. Cependant, lorsque de grandes quantités de liquide sont introduites dans l'appareil de la respiration, comme dans les expériences de

Gohier, qui injectait 32 litres d'eau dans la trachée d'un cheval, il est rationnel de supposer que l'absorption a lieu simultanément, quoiqu'à divers degrés, à la surface de toute la muqueuse, que l'épithélium soit vibratile ou pavimenteux. Quant aux gaz, leur absorption par les membranes à cellules ciliées paraît plus évidente. Elles jouent un rôle accessoire sans doute, mais néanmoins indiscutable, dans les échanges gazeux endosmo-exosmotiques. En voici une preuve : le sang qui est apporté par les artères bronchiques, et qui sert à la nutrition de l'organe pulmonaire, s'artérialise, à un certain degré, dans les capillaires sous-épithéliaux, si bien qu'à partir des divisions bronchiques de troisième ou quatrième ordre, tapissées d'épithélium vibratile, il peut retourner directement au cœur gauche par les veines pulmonaires.

Nous ne parlerons pas, bien entendu, des substances qui agissent sur l'épithélium et l'altèrent plus ou moins profondément, car on sait qu'une fois dépouillées de leur revêtement cellulaire, auquel elles doivent leur plus ou moins grande perméabilité, toutes les muqueuses présentent à l'absorption des aptitudes égales.

Peu actifs dans les phénomènes de sécrétion et d'absorption, les épithéliums vibratiles jouent-ils au moins un rôle physique important comme protecteurs des parties qu'ils recouvrent? Pas davantage, car nous remarquerons que les muqueuses qu'ils tapissent ne sont jamais en contact qu'avec des liquides ou des gaz, qu'elles ne sont exposées à aucun frottement. Quel est donc, en définitive, l'usage réel de ces épithéliums?

C'est à l'étude des mouvements ciliaires qu'il faut demander la solution de cette question. Pourvues de prolongements spéciaux qui n'ont pas leurs analogues dans l'économie, les cellules vibratiles paraissent devoir, par cela même, présider à des fonctions spéciales. Les vibrations que présentent continuellement les cils font naître tout d'abord une idée géné-

rale d'*impulsion*, imprimée par eux aux liquides qui les baignent ; c'est ce que démontre l'observation. Chez les animaux inférieurs dont les cils vibratiles garnissent toute la surface extérieure, ceux-ci, frappant le liquide où ces animacules sont contenus, déplacent l'animal lui-même, la cellule, si l'on veut. C'est elle qui est mobile, c'est le liquide qui sert de point d'appui. Dans les membranes vibratiles, au contraire, la cellule est fixe, adhérente ; les cils fouettent par leurs oscillations le liquide au sein duquel ils sont plongés, et c'est celui-ci qui se déplace. Ainsi, partout où l'élément vibratile est groupé en tout continu, en épithélium, partout où il est fixe sur une surface donnée, il fait progresser dans un certain sens les liquides et même les particules solides déposées à sa surface. Le mouvement ciliaire occupe donc une place très-importante dans l'histoire des épithéliums vibratiles ; ses caractères, ses conditions d'existence, sa nature, méritent d'attirer notre attention.

Les cils vibratiles, en oscillant, changent non-seulement de direction, mais souvent aussi de forme. De là résultent des mouvements d'aspect varié, qui, bien étudiés surtout par Valentin et Purkinje, ont été rapportés par ces auteurs à quatre classes principales.

1° *Mouvement d'ondulation :* les cils décrivent des sinuosités à la manière de la queue des spermatozoïdes.

2° *Mouvement d'inclinaison :* l'extrémité libre des cils s'infléchit en forme de crochet.

3° *Mouvement pendulaire :* les cils, conservant leur rectitude, se penchent alternativement d'un côté et de l'autre.

4° *Mouvement gyratoire ou de circumduction :* les cils exécutent des mouvements circulaires, en décrivant, par leur extrémité libre, des circonférences plus ou moins grandes autour de leur point d'implantation.

Ces divers mouvements, à quelque classe qu'ils appartiennent, ont des caractères communs. Par exemple, ils se pro-

pagent peu à peu d'un point de la muqueuse à un autre; loin de s'abaisser et de se relever tous en même temps, les cils n'agissent que successivement : une rangée n'entre en mouvement que quand la précédente commence à se redresser, elle ne se redresse elle-même que quand la suivante commence à se fléchir. Le redressement paraît s'effectuer avec plus de lenteur que la flexion. Il se produit ainsi à la surface de l'épithélium une sorte d'ondulation, que tous les auteurs ont comparée à celle d'un champ de blé dont les épis se couchent sous l'effort du vent. Cette harmonie dans la transmission du mouvement d'une cellule à la cellule voisine disparaît quand on vient à les séparer. Mais les cils continuent à se mouvoir, et, si la cellule isolée est plongée dans un liquide, ils peuvent la faire cheminer à la manière des infusoires; en outre, leurs mouvements conservent toujours la direction qu'ils affectaient lorsque l'épithélium était intact. Cette constance dans la direction du mouvement ciliaire est remarquable, et importante au point de vue de l'usage des épithéliums vibratiles dans les différentes régions. Dans un même organe, les cils suivent toujours un sens déterminé. Ceux de la trompe, par exemple, s'infléchissent du pavillon vers l'utérus, et paraissent ainsi favoriser la progression de l'ovule.

La rapidité de ces mouvements est si grande qu'il est impossible de compter d'une manière précise le nombre des vibrations dans un temps donné. Lorsqu'on examine les cils en pleine activité, ils sont invisibles, et l'on n'aperçoit qu'un courant ou un tourbillon liquide sur la surface épithéliale. Cependant, Foster (1) évalue, à l'état ordinaire, le nombre des vibrations à 12 par seconde. Il est probablement plus considérable. Béraud et Robin estiment qu'il est de 80 à 150. Pour prendre une idée exacte du mouvement ciliaire, il faut donc

(1) Michael Foster, *Mouvements involontaires chez les animaux.* (*Revue des cours scientifiques*. Paris, 1868, p. 659.)

attendre le moment où il se ralentit. Ce ralentissement, chez les animaux à sang froid, s'opère d'une manière progressive ; les cils qui tapissent l'œsophage de la grenouille se meuvent assez longtemps, même sur un lambeau de muqueuse détachée du corps de l'animal, pour qu'on ait pu y suivre facilement la progression de particules solides déposées à leur surface. On peut faire cheminer ainsi des parcelles de noir animal, même des corps relativement très-pesants. Dans une expérience de Cl. Bernard, un fétu de paille avançait de la sorte avec une vitesse d'un centimètre par minute. La membrane pharyngo-œsophagienne de la grenouille est parfaitement apte à servir à l'étude des mouvements ciliaires. On peut également, en raclant sur soi-même la muqueuse des fosses nasales, ramener quelques cellules vibratiles dont on aperçoit les mouvements. En général, il faut donner la préférence aux animaux à sang froid, chez lesquels le mouvement ciliaire est plus durable. Schiff l'a observé quinze jours après la mort chez la tortue. Il cesse, au contraire, rapidement chez les animaux à température constante, les oiseaux et les mammifères. Chez l'homme mort de maladie, il a déjà presque entièrement disparu au moment où la vie s'éteint. C'est pourquoi on n'a pu l'étudier que sur des cadavres de suppliciés. M. Gosselin l'a vu persister sur la pituitaire jusqu'à trente-six heures après la mort. On peut encore l'observer sur des tumeurs recouvertes d'épithélium vibratile, les polypes muqueux des fosses nasales, par exemple, immédiatement après leur extirpation.

Ces différences dans la durée des mouvements ciliaires dans les diverses classes d'animaux s'expliquent aisément si l'on réfléchit que leur intégrité est liée à celle de la cellule elle-même, c'est-à-dire à l'activité des phénomènes nutritifs dont elle est le siége. Or, chez les animaux supérieurs, la vie des éléments anatomiques est infiniment plus active que chez ceux qui présentent une organisation moins parfaite ; elle se ralen-

tit à mesure qu'on descend les degrés de l'échelle animale. Si donc, dans chaque espèce, la vie générale de l'individu cesse brusquement, il n'en est plus de même de celle des éléments. Plus l'activité cellulaire est lente à se produire, plus lente aussi elle est à s'éteindre. C'est pour cela sans doute que nous voyons les propriétés des muscles et des nerfs disparaître chez l'homme une heure après la mort, tandis que celles de ses cellules vibratiles peuvent se conserver au delà de vingt-quatre. Ajoutons que cette activité des cellules persiste d'autant plus longtemps que l'animal est placé, après la mort, dans les conditions extérieures qui se rapprochent davantage de son milieu habituel. C'est ainsi que le mouvement des cils vibratiles de la grenouille, visible après vingt-quatre heures, l'es encore au bout de cinq jours quand l'animal a été maintenu à une température de 8 à 10 degrés centigrades.

Ces considérations nous amènent à passer en revue les divers agents qui ont une influence, accélératrice ou modératrice, sur les mouvements des cils vibratiles. Nous venons de voir que la température habituelle de l'animal les entretient ; mais que se passe-t-il lorsqu'elle s'abaisse ou s'élève au delà des limites physiologiques? Dans le premier cas, l'intensité du mouvement diminue en raison de l'intensité du calorique. A 0 degré, les cils de l'œsophage de la grenouille deviennent complétement immobiles. Par contre, leur activité augmente avec l'élévation de la température : elle atteint son maximum à 50 ou 60 degrés, mais il ne faut pas dépasser ce chiffre. Si la chaleur paraît, en effet, exciter la cellule vibratile, elle ne doit pas devenir assez forte pour apporter des modifications dans la structure de cette cellule ; et c'est ce qui arrive quand elle atteint 80 degrés (Cl. Bernard). Tout mouvement cesse ; la substance cellulaire est alors profondément altérée, probablement coagulée. Il est vraisemblable que le processus est le même que celui de la rigidité cadavérique qui se produit instantanément chez un animal placé dans une

étuve, par coagulation du contenu de la fibre musculaire.

L'humidité n'est pas moins utile qu'une température modérée à la libre manifestation du mouvement vibratile. Les animaux ciliés vivent dans l'eau ; les épithéliums vibratiles sont constamment humectés par les mucus ; avec le dessèchement, le mouvement diminue peu à peu et finit par s'éteindre complétement. Il est à remarquer que certains infusoires ciliés (rotifères), après qu'on les a rendus immobiles par le dessèchement, peuvent se mouvoir de nouveau, même au bout d'un temps considérable, lorsqu'on les replace dans l'eau. Pareil fait ne s'observe pas dans les épithéliums vibratiles des vertébrés, même de ceux dont l'organisation est le plus rudimentaire.

Les acides, même très-faibles ou très-dilués, suspendent le mouvement des cils. Les alcalis, au contraire, augmentent son intensité (Virchow). Ils peuvent même le faire renaître après qu'il a été paralysé par les acides. C'est à leur présence dans les corps en putréfaction que sont dus les mouvements vibratiles qu'on y observe encore quelquefois. Le sang, grâce à sa réaction alcaline sans doute, les entretient très-longtemps. La bile, quoique alcaline aussi, les fait cesser instantanément. Cependant les mollusques possèdent des cils vibratiles dans les conduits biliaires. Il faut donc admettre que la bile de ces animaux n'a pas la même composition que celle des vertébrés. (Cl. Bernard.) Autrement ce fait serait en contradiction avec l'opinion de Corty, qui attribue à la présence de la bile la cessation de l'épithélium vibratile, chez les vertébrés inférieurs, au niveau de l'abouchement du canal cholédoque dans l'intestin.

Les gaz n'ont aucune action sur le mouvement vibratile. Cependant, l'oxygène nécessaire à la nutrition de la cellule est indispensable, par cela même, à son fonctionnement régulier. Les cils deviennent plus rapidement immobiles dans une atmosphère privée d'oxygène que lorsqu'ils demeurent en présence de ce gaz (Foster).

Les poisons sont également sans aucune influence ; on n'en connaît pas qui agisse sur la cellule vibratile, comme certains agissent sur la fibre musculaire ou sur la fibre nerveuse. Mais les anesthétiques suspendent le mouvement vibratile ; il suffit d'exposer des fragments d'épithélium aux vapeurs de l'éther ou du chloroforme pour voir les cils devenir immobiles. Si l'expérience n'est pas trop longtemps prolongée, ils recommencent à se mouvoir comme auparavant. Cette suspension n'est pas déterminée par une altération des éléments, puisqu'elle n'est que passagère ; elle ne peut guère s'expliquer que par une coagulation du contenu de la cellule, coagulation qui cependant n'est pas assez complète ni d'assez longue durée pour qu'il ne puisse revenir à son état fluide primitif.

Quant à l'électricité, son influence a été très-discutée. D'après les recherches de Legros et Onimus (1), le mouvement des cellules ciliées est accéléré par le passage des courants continus, ralenti par les courants d'induction.

Pour Kistiakowski (2), au contraire, ces courants accélèrent le mouvement vibratile.

Quelles sont les causes du mouvement ciliaire ? Nous savons qu'il est absolument indépendant du système nerveux ; en effet, si dans certaines régions, les tubes nerveux semblent se terminer dans des cellules spéciales, il est plus que probable qu'elles n'appartiennent pas à l'épithélium lui-même. D'ailleurs, tous les agents qui anéantissent les fonctions du système nerveux ne modifient en aucune manière le mouvement vibratile. En présence de ces difficultés d'interprétation, Ehrenberg a décrit des muscles annexés aux cils ; il en existerait deux pour chacun de ces prolongements, et, se contractant alternativement, ils produiraient tantôt son abaissement, tan-

(1) *Mémoires de la Soc. de Biologie*, janvier, 1868, p. 8.

(2) Kistiakowski, *Sitzungsberichte der Wiener Akademie*, 1865, p. 51.

tôt son élévation. Mais cette hypothèse est complétement démentie par l'observation ; elle n'est plus discutable aujourd'hui.

Dujardin, en 1835, a émis l'opinion que les mouvements ciliaires pourraient bien n'être autre chose que des mouvements amiboïdes de la substance protoplasmique. « Les principaux organes extérieurs des infusoires, dit-il, sont les divers prolongements de leur substance charnue vivante, qui, sous forme d'expansions ou de filaments, ou de cils, ou de soies, servent à la fois à la locomotion et à la nutrition (1). » Et, plus loin, il ajoute : « Les cils vibratiles pourraient être de même nature que ces divers filaments (2). » Les recherches entreprises à ce sujet, depuis cette époque, sont venues confirmer l'opinion de Dujardin. Hœkel (d'Iéna) (3), a apporté de nouvelles preuves à l'appui. J'ajouterai que ce qui contribue à rendre plus frappante encore l'analogie qui existe entre les mouvements ciliaires et les mouvements amiboïdes, c'est que les uns et les autres sont soumis aux mêmes influences. Tout ce que j'ai dit à propos des modifications apportées par divers agents aux mouvements des cils vibratiles peut s'appliquer à ceux des amibes. Enfin, la stucture des cellules ciliées et des amibes est la même ; ce sont des *protoplasmas*, dans le sens qu'on doit attacher à ce mot depuis que Brücke a montré qu'il ne doit pas s'appliquer uniquement, comme autrefois, à la partie liquide contenue entre la cellule et le noyau, mais bien à toute masse de substance organisée semi-liquide, amorphe, finement granuleuse et susceptible de prendre différentes formes sans en posséder aucune qui lui soit propre. Les

(1) Dujardin, *Annales des sciences naturelles*, 1835. *Histoire des Infusoires*. — Suites à Buffon, 1841, p. 42.

(2) Dujardin, *Loc. cit.*, p. 46.

(3) Hækel (d'Iéna). *Nature amiboïde du mouvement des cils vibratiles*, in *Archives de Zoologie expérimentale* de H. Lacaze-Duthiers, n° 2. Avril 1872, p. XLI. Notes.

cils vibratiles, je l'ai dit, sont des prolongements du protoplasma ; ils ne diffèrent donc des expansions amiboïdes que parce qu'ils sont permanents et s'agitent avec rapidité, tandis que celles-ci sont passagères et sont plus lentes à se produire et à se mouvoir.

Le mouvement ciliaire a-t-il aussi quelque analogie avec le mouvement musculaire ? Bien qu'au premier abord un abîme semble séparer ces deux espèces de mouvements, on peut cependant répondre affirmativement à cette question. Sans doute, les muscles sont soumis à l'influence du système nerveux ; sans doute, ils ne se contractent jamais d'une manière perpétuelle comme les cils vibratiles ; il leur faut un temps de repos ; le cœur lui-même se relâche 70 à 80 fois par minute. Mais que de points de contact à côté de ces différences, dont la première même est plus apparente que réelle ! Si les muscles complétement développés obéissent, en effet, au système nerveux, on sait que, lorsque ce système n'est encore qu'à l'état d'ébauche et n'a aucune action sur eux, ils peuvent déjà entrer en mouvement sous l'influence de la chaleur et du froid ; c'est ce qu'on observe chez le petit poulet (Cl. Bernard). Les acides, les alcalis, agissent sur la fibre musculaire comme sur le cil vibratile. Il serait donc rationnel de conclure que tout élément contractile, cil vibratile, amibe, fibre musculaire, a la même nature et les mêmes propriétés générales, et « qu'il est impossible aujourd'hui, comme le dit Cl. Bernard (1), d'établir une distinction complète entre les différentes espèces de mouvements que possèdent les êtres vivants ».

Quant à la cause déterminante du mouvement vibratile, elle est très-obscure. S'il est dû à une excitation quelconque ; cette excitation est vraisemblablement le résultat du travail moléculaire qui s'accomplit au sein de la cellule elle-même,

(1) Cl. Bernard, *Leçons sur les propriétés des tissus vivants*. Paris, 1866, p. 151.

car il est difficile d'admettre qu'une excitation intermittente venue du dehors puisse se répéter assez souvent dans une seconde, pour agir et cesser alternativement 100 à 150 fois dans un aussi court espace de temps.

« Nous pouvons supposer, dit Foster (1), que le cil, quoique de même nature qu'un muscle, a une vie plus élevée et plus complexe ; que, par exemple, tandis qu'un muscle ordinaire pourrait être comparé à un fusil qui se chargerait de lui-même, mais qui aurait besoin d'être déchargé, le cil devrait être comparé à un fusil capable non-seulement de se charger, mais encore de se décharger lui-même à des moments dépendant de sa structure particulière. Peut-être encore la meilleure manière d'envisager la question est-elle de considérer chaque contraction, chaque mouvement en avant, comme l'indication d'un excès de puissance résultant de la vie de la cellule, excès qui se traduit par un mouvement brusque de chaque cil, toutes les fois que les molécules qui le composent se sont élevées à un certain degré de tension. »

En commençant l'étude des mouvements ciliaires, j'ai fait entrevoir en quelques mots les usages des cils. Je n'y reviendrai pas ici, car je serai obligé d'entrer dans des détails à ce sujet quand je passerai en revue les divers épithéliums vibratiles, région par région.

La vie des éléments vibratiles, c'est-à-dire leur genèse, leur développement, leur nutrition, ne présente rien de particulier. Il se passe ici les mêmes phénomènes que dans tous les épithéliums en général. Les cellules vibratiles se renouvellent vite ; leur durée individuelle est donc assez éphémère. Les anciennes se détachent et sont remplacées par celles de la couche sous-jacente, qui se garnissent de cils lorsqu'elles arrivent à la surface.

Je rappellerai, en terminant cette étude générale, que les

(1) Foster, *loc. cit.*, p. 661.

épithéliums vibratiles sont remarquables par leur prédisposition aux affections catarrhales. Le coryza, la bronchite, le catarrhe utérin, nous en offrent tous les jours des exemples. Dans ces affections, les cellules se gonflent, deviennent granuleuses ; leurs noyaux se multiplient ; elles-mêmes se divisent parfois en deux ou trois portions ; puis elles se détachent et tombent dans le muco-pus. Les cils sont en partie détruits ou rompus ; ceux qui restent intacts ne présentent que quelques mouvements très-affaiblis (Ranvier) (1). Elles se régénèrent, mais d'une manière irrégulière ; les unes portent moins de cils qu'à l'état normal ; on en voit par places qui en sont complétement dépourvues.

La production *hétérotopique* d'épithélium vibratile est rare. Sa présence a été constatée dans certains kystes. Ranvier en a observé trois cas : l'un de ces kystes siégeait dans la cavité abdominale, les deux autres occupaient le périnée chez des fœtus. L'observation de l'un de ces deux derniers cas est rapportée dans la thése d'agrégation de Chantreuil (2). Hans v. Wyss a encore rencontré de ces kystes dans la paroi de l'œsophage (*Virchow's Archiv.*, 1870). Citons enfin les kystes à cils vibratiles de l'espace thyro-hyoïdien, qui, en 1866, ont été l'objet d'une monographie complète de la part de Demoulin (3).

Épithéliums des voies respiratoires.

La muqueuse des *fosses nasales* présente deux parties bien distinctes : l'une supérieure, portion olfactive ; l'autre inférieure, portion respiratoire. On a encore désigné la première région sous le nom de *région non vibratile*, la seconde sous le

(1) Ranvier, art. ÉPITHÉLIUM, *Nouv. Dict. de méd. et chir. prat.*, 1870, p. 707.

(2) Chantreuil, *Des applications de l'histologie à l'obstétrique*. Paris, 1872, p. 161.

(3) Demoulin, *De quelques productions hétérotopiques des muqueuses à épithélium prismatique cilié*. Paris, 1866.

nom de *région vibratile*, dénomination inexacte, puisque, d'après des recherches récentes, la région olfactive de l'homme présenterait des cils vibratiles. La muqueuse qui tapisse les sinus présente la même structure, le même épithélium que la région respiratoire ; elle ne différerait que par son épaisseur beaucoup moindre.

La portion respiratoire est couverte d'un épithélium cylindrique *stratifié* d'une épaisseur de 40 μ. Cet épithélium est formé de cellules pâles, granulées, pourvues de cils vibratiles qui produisent un courant dirigé d'avant en arrière.

La portion olfactive peut déjà se reconnaître à l'œil nu ; elle est plus épaisse, plus molle, plus riche en sucs ; elle présente une coloration jaunâtre chez l'homme, le mouton, le veau, brunâtre chez le cochon d'Inde, le lapin, le chien ; cette coloration est plus marquée chez l'adulte que chez le nouveau-né ; elle est limitée par un bord ondulé assez net ; son étendue est fort variable, ce qui se conçoit facilement si l'on a égard à l'inégalité du sens de l'odorat, selon les individus. Cette portion diffère de la précédente par son épithélium, ses glandes et ses nerfs ; nous n'avons à examiner ici que ce qui a trait à l'épithélium.

Cet épithélium se compose d'une simple couche de cellules cylindriques très-longues, entre lesquelles se trouvent intercalés des organes spéciaux, dits cellules olfactives, que j'ai suffisamment étudiés plus haut.

Les cellules épithéliales sont cylindriques, elles présentent un noyau ovalaire à leur partie moyenne, contiennent des granulations jaunes ou brunes, d'où la coloration spéciale de la région. Leur extrémité inférieure est ordinairement bifurquée. Il n'est pas rare de voir les bifurcations de deux cellules voisines s'anastomoser. Leur partie supérieure paraît quelquefois striée, mais ce n'est là qu'une apparence due à la déformation de leur proloplasma, par la compression des cellules olfactives qui ont laissé leur empreinte. Ces cellules por-

tent des cils vibratiles chez les amphibies et les oiseaux ; elles n'en portent pas chez la plupart des mammifères ; il paraît toutefois y avoir une exception pour l'homme. Si l'on se rappelle avec quelle rapidité s'altèrent et se détruisent les cils vibratiles, on concevra l'incertitude des anatomistes à l'égard d'un fait aussi simple à constater.

Sur un supplicié examiné à Würzbourg, Leydig, Gegenbaür et H. Muller ont trouvé un épithélium vibratile sur la région olfactive. Ecker, Lushcka, Henle, sont arrivés à des résultats analogues. Max Schultze trouva qu'il existe chez l'homme de larges places dépourvues d'épithélium vibratile, mais que la plus grande étendue de la région olfactive présente des cils ; il n'est pas éloigné d'admettre que cette chute des cils est due à des inflammations antérieures, si fréquentes dans les fosses nasales. Babuchin a également trouvé des points de la région olfactive où les cils font défaut, mais il prétend que dans ces points on ne rencontre pas de cellules olfactives.

Rappelons que la région olfactive des fosses nasales naît isolément de la fossette olfactive de l'embryon.

L'épithélium des narines est pavimenteux, stratifié ; il ne diffère de l'épithélium cutané que par son épaisseur moins considérable.

C'est dans l'appareil respiratoire que l'épithélium cylindrique à cils vibratiles offre non-seulement la plus grande étendue, mais peut-être aussi la plus grande importance ; les développements que je me propose de consacrer à son étude serviront à la fois de complément et de confirmations aux propositions générales qui précèdent. Si l'on jette un coup d'œil rapide sur les combinaisons organiques à l'aide desquelles la nature pourvoit aux besoins du travail respiratoire chez les divers animaux et sur les différents degrés de perfectionnement qui se rencontrent dans chacune des grandes

divisions zoologiques, on est tout d'abord frappé du rôle primordial que joue la cellule vibratile chez les animaux les plus inférieurs. Que se passe-t-il, en effet, pour n'en citer qu'un exemple, chez les spongiaires encore à l'état de larves? Toute la substance de leur corps est d'une consistance gélatineuse et la surface extérieure est couverte de cils vibratiles qui, animés d'un mouvement rapide, flagellent pour ainsi dire le liquide ambiant et déterminent, suivant l'intensité de leur action, le déplacement de l'individu ou des courants d'eau où celui-ci est plongé. Dans les deux cas, le résultat est le même en ce qui concerne la respiration; car soit que l'animal nage, soit qu'il agite les cils sans se déplacer, il change l'eau qui est en contact avec la substance absorbante par laquelle l'oxygène tenu en dissolution dans ce liquide doit pénétrer dans son organisme. Ce sont par conséquent les mêmes instruments qui servent ici à la locomotion, et à la partie mécanique du travail respiratoire. Lorsque les éponges arrivent à leur forme typique et deviennent immobiles, ce sont encore les mêmes organes moteurs qui déterminent le renouvellement du fluide respirable, car les innombrables canaux rameux dont se creuse leur corps sont également garnis de cils vibratiles (Milne Edwards (1).

Ainsi, chez ces singuliers zoophytes, la respiration seulement extérieure chez la larve, en majeure partie cavitaire chez l'adulte, a toujours pour principal agent la cellule vibratile.

Remontons l'échelle des êtres et nous retrouvons encore les mêmes cils vibratiles recouvrant les lamelles branchiales chez les mollusques gastéropodes, et jouant ici encore un rôle capital dans le mécanisme de la respiration chez ces animaux [Sharpey (1), William (2)].

(1) Milne Edwards, *Leçons sur la physiologie et l'anatomie comparées*, t. II, 1867.

(2) Sharpey, *Cyclopædia of Anatomy and Physiology* by Todd, art. CILIA. vol. I, p. 620.

La chambre pulmonaire des gastéropodes à respiration aérienne est garnie intérieurement de cils vibratiles, comme le sont les parois de la cavité branchiale des gastéropodes pectinibranches. La vibratilité est extrêmement variée chez ces derniers : ainsi, par exemple, « dans le *Lithodomus lithophagus*, chaque filament branchial possède trois séries de gros cils dont le mouvement ressemble à celui d'une pioche; des faisceaux de cils isolés sortent de ces gros cils situés à l'extrémité du filament branchial, et ils sont aussi longs que les premiers » (Leydig, *loc. cit.*, p. 436). Les branchies des oursins ont aussi un épithélium vibratile. Dans les annélides, et en particulier chez les glycères, les appendices respiratoires dont chaque patte est creusée sont garnis de cils vibratiles en dedans aussi bien qu'en dehors. Dujardin signale aussi plusieurs insectes qui possèdent des cils vibratiles à l'intérieur des trachées.

Mais en avançant dans la série des êtres, l'importance de la cellule vibratile décroît de plus en plus, sans toutefois s'effacer, car nous la retrouvons encore aussi bien dans les branchies et la vessie natatoire des poissons, dans les trabécules des reptiles, que dans les bronches des mammifères.

L'appareil respiratoire est essentiellement composé de deux parties : d'un système de canaux ramifiés, et d'une partie destinée à la fonction respiratoire. Cette dernière représente la partie essentielle et active, correspondant à l'acinus de la glande; l'autre en serait le canal excréteur, pour continuer la comparaison antérieurement établie. C'est cette dernière seule que je veux décrire ici, car elle est seule pourvue d'un épithélium cylindrique à cils vibratiles, qui commence à l'entrée du larynx et s'étend sur la trachée et sur ses ramifications. D'une façon générale, on peut dire que les cils sont fins et que leurs mouvements s'exécutent de dedans en dehors, — l'épithélium vibratile interrompu supérieurement par la pré-

sence de l'hiatus pharyngien se retrouve dans les fosses nasales où il affecte la disposition décrite précédemment.

Carl Naumann (1) a le premier, dans un excellent travail dont il n'a peut-être pas été jusqu'ici assez tenu compte, signalé les différences que présente l'épithélium de la *muqueuse laryngée*, suivant le lieu où on la considère, et il a cherché à établir la loi de formation variable de cet épithélium dans le larynx. C'est ainsi qu'il a indiqué la présence d'un épithélium pavimenteux le long du bord libre des cordes vocales inférieures. Sept ans après la publication de ce travail, Rheiner (2) donnait les véritables caractères de l'épithélium laryngé, en montrant que le bord de l'orifice pharyngien du larynx est recouvert, jusqu'à une profondeur de 4 à 6 millimètres, par un épithélium pavimenteux en continuité directe avec celui de l'arrière-bouche. Après lui Luschka (3), reprenant cette étude, a tracé une description complète de la muqueuse du larynx, laissant peu à ajouter à ceux qui l'ont suivi. Letzerich, dans un travail tout récent, a repris cette étude et émis sur la nature et les connexions de l'épithélium laryngo-trachéal des idées qui nous semblent encore trop hypothétiques pour pouvoir être admises sans conteste ou du moins sans contrôle. Cependant l'originalité même de ces faits nouveaux, aussi bien que les singulières déductions pathologiques qu'il en a tirées, m'obligeront sans doute à en faire une courte analyse, sous bénéfice d'un examen ultérieur.

L'épithélium vibratile commence, ai-je dit, à apparaître vers la base de l'épiglotte et sur les côtés, à 5 ou 6 millimètres au-dessous des replis aryténo-épiglottiques, un peu

(1) Carl. Naumann, *Om bigynaden af Luft rohrshufrudet hos den Fulvaxta menniscand.* Lund, 1851.

(2) H. Rheiner, *Verhandlungen der Physikalich medic. Gesellschaft in Würzburg*, Vurzbourg, 1858, III, p. 222.

(3) Luschka, *Die Schleimhaut des Cavum Laryngis.* (*Archiv. für mikroskop. Anat.*) Bd. V. heft. 1.

au-dessus des cordes vocales supérieures. Chez l'enfant nouveau-né, toute la face inférieure de l'épiglotte serait, d'après Verson (1), recouverte d'une couche d'épithélium vibratile de 0,08 à 0,1 millimètre d'épaisseur. L'épithélium qui recouvre la face antéro-supérieure de cet opercule est formé d'une épaisse couche (0,2 à 0,3) de cellules pavimenteuses qui va s'amincissant au fur et à mesure que l'on se rapproche de la face inférieure.

L'épithélium qui tapisse les autres parties de la cavité laryngienne est surtout formé de cellules vibratiles allongées, dont l'extrémité tournée vers la profondeur est généralement filiforme.

Sur le bord libre des cordes vocales inférieures, la muqueuse est recouverte d'une couche épaisse de grandes cellules anguleuses, aplaties, formant un ruban large de quelques millimètres (Rheiner, Luschka).

Chez les mammifères et les reptiles, la partie du larynx qui sert directement à la formation de la voix présente aussi un épithélium pavimenteux non cilié. D'après Leydig, les cordes vocales supérieures et inférieures du chien et du lapin, par exemple, sont revêtues d'un épithélium pavimenteux. — Selon Rheiner, chez le chat, l'épithélium vibratile ne commence qu'au-dessous de la glotte ; l'épiglotte et les cordes vocales du rat possèdent un épithélium pavimenteux stratifié, tandis que le reste du larynx est vibratile. Leydig, dans ses laborieuses recherches, a constaté que chez la grenouille et le lézard, l'épithélium de la corde vocale n'est pas le même que celui du larynx.

« Celui-ci présente, dit-il, des mouvements vibratiles très-vifs, et les cellules ont un contenu clair, tandis que l'autre est dépourvu de cils et les cellules sont granuleuses. »

(1) E. Verson. *Kehlkopf und Trachea in* Strisker's *Handbuch der Lehre von den geweben*, p. 456. 1870.

Le même histologiste a cherché à déterminer la nature de l'épithélium sur le larynx inférieur et supérieur des oiseaux; et il a trouvé en particulier, sur le larynx inférieur du canard, des cellules vibratiles; mais entre les fragments de l'épithélium vibratile, il y avait de belles cellules pavimenteuses : il lui a été impossible de préciser leur situation propre.

En résumé, on peut dire, chez l'homme aussi bien que chez les vertébrés, que la majeure partie de la surface intérieure du larynx est tapissée par un épithélium cylindrique à cils vibratiles, sauf la portion de muqueuse qui recouvre le bord libre des cordes vocales inférieures (Béclard). — Entre ces deux sortes d'épithéliums, on rencontre des formes intermédiaires que déjà Naumann avait décrites et figurées dans tous leurs détails.

Les couches les plus profondes de ces cellules reposent sur une sorte de membrane-limite intermédiaire (*basement-membrane* de Bowman) continue dans la plupart des cas, selon Rheiner, avec la substance fondamentale de la muqueuse sous-épithéliale.

D'après les recherches de Luschka (1), il n'en serait ainsi que pour la muqueuse des cordes vocales inférieures, où l'on trouve, en effet, dit-il, immédiatement sous l'épithélium, une couche homogène transparente et d'épaisseur variable.

Dans le reste de l'étendue de la muqueuse, Luschka n'a jamais trouvé de formation qui pût représenter une membrane limite hyaline distincte ; le tissu conjonctif fibrillaire s'étendrait toujours, d'après cet auteur, presque immédiatement sous l'épithélium.

« La couche sous-épithéliale, dit-il, se termine d'une façon presque absolue par une surface uniforme ; elle ne se soulève, en effet, au delà du bord de l'orifice laryngien, qu'en un petit nombre de points sous forme de papilles vasculaires,

(1) Luschka, *La muqueuse de la cavité du larynx* (*Journal de l'anatomie et de la physiologie normales et patholog.* publié par Ch. Robin, n° 5, p. 455, 1870).

différant tant sous le rapport du nombre que sous celui de la grandeur. On ne les trouve que petites et rares, sur les vraies cordes vocales, où elles se présentent sous forme de petites éminences aplaties, cachées sous l'épithélium.

« Rheimer se trompe donc en disant que la muqueuse du larynx manque de toute formation papillaire. »

Au voisinage de la couche cellulaire la plus profonde de l'épithélium, je dois signaler ici des corpuscules plus ou moins gros, finement granulés, sur lesquels on peut reconnaître des traces de développement par segmentation. Ils consistent en un noyau distinct entouré par une couche de protoplasma parfois si mince que le noyau paraît être libre.

Luschka et Verson ont décrit ces corpuscules et les ont trouvés moins nombreux dans la muqueuse des cordes vocales inférieures que dans celles des autres parties du larynx.

D'après ces auteurs, cette formation cellulaire sous-épithéliale de la muqueuse du larynx serait analogue à ces masses cellulaires contenues dans le stroma fibreux sous-épithélial de la muqueuse de l'appareil urinaire, et que G. Burckhardt (1) a décrit sous le nom de *matrice de l'épithélium* en leur assignant un rôle important dans le processus inflammatoire.

« Quoique la théorie de l'émigration des cellules, dit Luschka, laisse encore beaucoup à désirer, je crois cependant pouvoir, jusqu'à nouvel ordre, attribuer à cette émigration la présence de ces éléments que nous venons de décrire dans la couche fibreuse sous-épithéliale de la muqueuse du larynx, et les considérer comme formant la matrice de l'épithélium. »

Au revêtement épithélial de la cavité laryngée se rattachent les nombreux organes de sécrétion qui sont annexés à la muqueuse et qui offrent exclusivement le caractère acineux des

(1) G. Burckhardt, *Das Epithel der abluteuden Harnwege.* (*Wirchow's Archiv. für patholog. Anat.* Bd. XVII. p. 94.)

glandes muqueuses. Exceptionnellement on y rencontre aussi une substance glanduleuse conglobée, qui chez quelques mammifères est au contraire une partie constitutive normale du larynx.

Les vésicules glanduleuses, généralement sphériques, groupées en lobules, sont tapissées par un épithélium cylindrique dont les cellules, de forme conique, reposent sur une membrane propre, qui, au dire de Luschka, ne serait pas d'ailleurs absolument homogène, et dans laquelle on trouverait parfois des cellules à noyau et ramifiées.

Les conduits excréteurs des glandes muqueuses du larynx possèdent en général un épithélium formé de cellules cylindriques. Dans les conduits qui viennent s'ouvrir sur la face inférieure des ligaments thyro-aryténoïdiens supérieurs, se trouve fréquemment un épithélium vibratile qui peut s'étendre jusque près des vésicules glanduleuses.

Epithélium de la trachée et des bronches. — La surface interne de la trachée, des bronches et des ramifications bronchiques est tapissée d'une membrane muqueuse de 0^{mm} 13 à 0^{mm}, 15 d'épaisseur, qui est la continuation de celle du larynx. Très-adhérente aux parties qu'elle revêt, elle est néanmoins facile à isoler. Les cellules épithéliales qui constituent son revêtement mesurent en moyenne 14 μ de longueur, et sont cylindriques ou coniques, comme celles qui tapissent les parois latérales des fosses nasales, les parois du col utérin et les trompes jusqu'à l'extrémité des franges. Elles sont essentiellement différentes des cellules vibratiles arrondies, qui constituent l'épithélium vibratile pavimenteux imple des cavités du cerveau de l'embryon, du quatrième ventricule des adultes et de la caisse du tympan (Oré) (1).

(1) *Nouv. diction. de méd. et de chirur. prat.* Oré, t. V, p. 556.

Ces cellules épithéliales sont superposées, et par leur stratification forment une couche de 0 mm. 04 de hauteur (selon Frey), de 0m,06 à 0m,075 (d'après Verson). Cette couche va en s'amincissant d'autant plus que l'on se rapproche davantage de l'extrémité terminale des bronches.

Les cellules les plus profondes de cet épithélium sont arrondies, celles qui les recouvrent s'allongent de plus en plus en se rapprochant de la surface interne où elles sont munies de cils vibratiles. Immédiatement au-dessous de l'épithélium se trouve une couche homogène de 0m,01 d'épaisseur (Kölliker).

Les parties terminales de l'appareil respiratoire (vésicules, alvéoles, cellules aériennes), dans lesquelles se fait l'échange de gaz entre l'air et le sang, sont revêtues d'un épithélium simple, sans cils vibratiles (Ch. Schmidt) (1), que j'étudierai dans un autre chapitre.

La transition de l'épithélium vibratile à l'épithélium pavimenteux se fait graduellement. Les cellules épithéliales vibratiles commencent déjà à se modifier à l'entrée de la bronche dans le lobule ; Rossignol et Todd avaient cru que cet épithélium disparaissait complétement dans les bronches lobulaires.

La conclusion la plus générale de ces notions, à propos desquelles on discuterait facilement, est, comme l'a fait avec juste raison observer Hayem dans sa thèse d'agrégation (1869) que, entre les bronches et les alvéoles ou cellules pulmonaires, la démarcation n'est pas nettement précisée, et que avant l'infundibulum terminal, la ramification bronchique semble déjà faire partie du parenchyme pulmonaire.

« Que si, ajoute-t-il, on se fondait sur l'absence de l'épithélium cylindrique vibratile, on serait obligé de considérer la bronche comme se terminant au lobule, mais la limite de l'épithélium vibratile semble, en réalité, moins

(1) Ch. Schmidt. *De l'épithélium pulmonaire.* (Thèse de doctorat. Strasb. 1866.

précise, et d'ailleurs la bronche intralobulaire participe des caractères du canal aérien et de ceux du parenchyme pulmonaire. Arnold, Adriani, Rossignol, en démontrant la communication des réseaux vasculaires bronchiques avec les veines pulmonaires, n'ont-ils pas d'ailleurs fourni des bases anatomiques à cette opinion, que les dernières ramifications bronchiques participent à la fonction de l'hématose.

Les recherches du professeur Robin (1) tendent, il est vrai, à limiter le rôle de la circulation des bronches à la nutrition et à la sécrétion bronchique, et les récents travaux de Heale (2) ont de nouveau restreint le rôle des artères et des veines bronchiques, tout en conservant aux terminaisons des bronches une circulation active, mais en quelque sorte diverticulaire de la circulation pulmonaire proprement dite (artères et veines pulmonaires). Le rôle physiologique de l'épithélium bronchique devra donc être envisagé à un double point de vue qui répond aux distinctions anatomiques précédentes. Envisagé dans son ensemble, l'épithélium de l'arbre laryngo-trachéal, lubrifié par le produit des glandes muqueuses, représente une surface humide lisse, en apparence, mais qui en réalité est garnie d'une infinité de saillies, les cils vibratiles des cellules épithéliales, animés d'un mouvement de va-et-vient continuel, dont la résultante semble se faire dans un sens déterminé, du poumon vers l'extérieur

Le rôle des cils vibratiles à l'état normal est donc ici probablement lié à l'expulsion lente et insensible des produits de sécrétion formés à la surface de la muqueuse, et chargés des fines poussières introduites par l'air inspiré.

Il resterait à examiner le rôle des ramifications bronchiques dans l'exhalation dite pulmonaire, à préciser la part qu'elles peuvent prendre dans les phénomènes intimes de la

(1) Ch. Robin, *Comptes rendus et mém. de la Soc. de Biologie*. 1858. p. 96.
(2) J. N. Heale, *A Treatise of the phys. Anatomy of the Lungs*, London, 1862.

respiration, pour compléter l'étude physiologique de l'épithélium des voies aériennes; ce dernier point, encore rempli d'obscurité, sera traité à propos de l'épithélium pulmonaire proprement dit.

Épithélium vibratile de l'appareil génital.

La muqueuse de l'*utérus* et des *trompes* est tapissée par un épithélium vibratile. Il commence au niveau de la face interne du bord frangé du pavillon, où il succède à l'épithélium pavimenteux simple du péritoine, et se termine au quart inférieur de la cavité du col où il se continue avec l'épithélium pavimenteux stratifié qui revêt le museau de tanche et le vagin.

Il est constitué, dans sa portion utérine, par une couche simple de cellules vibratiles, pâles, de 33 μ de longueur (Kölliker). En pénétrant dans les glandes utriculaires, il devient cylindrique (Cornil) ou polygonal (Robin). Dans les glandes en tube simple, dans les glandes composées et les follicules muqueux qu'on rencontre dans la cavité du col, il devient également cylindrique. Sur les papilles de la moitié inférieure de cette cavité, Cornil (1) décrit des cellules cylindriques simples, Kölliker, des cellules vibratiles. Dans les trompes, les cellules, garnies de cils très-distincts sont coniques ou filiformes, et se terminent par une extrémité de 13 à 32 μ de largeur (Kölliker).

L'épithélium vibratile se retrouve, dans toute la série animale, sur les organes génitaux femelles, utérus et oviductes; chez le porc, il s'étend même jusque dans les culs-de-sac des glandes utérines (Leydig). Cependant il y a des exceptions : les cellules sont pavimenteuses dans l'utérus du lapin (Reichert), arrondies et non ciliées dans celui de la salamandre,

(1) Cornil. *Recherches sur la structure de la muqueuse du col de l'utérus à l'état normal.* Journal de Robin. 1864.

plates ou cylindriques, mais également dépourvues de cils chez les sélaciens (Leydig). Chez les invertébrés (mollusques), elles sont vibratiles dans l'oviducte ainsi que dans l'utérus où elles affectent une forme arrondie. On trouve également un épithélium vibratile dans la poche séminale qui existe chez quelques-uns de ces animaux.

La surface épithéliale de la muqueuse tubo-utérine est lubrifiée par une couche de mucus, constamment alcalin. C'est la rétention de ce mucus dans les follicules du col qui donne lieu à ces kystes connus sous le nom d'*œufs de Naboth*. Le liquide kystique contiendrait, entre autres éléments, des cellules cylindriques pourvues de cils vibratiles (Robin).

Le mouvement des cils suit une direction constante. Il se propage de dedans en dehors, c'est-à-dire du pavillon de la trompe vers l'utérus, du fond de cet organe vers le col. Ainsi, loin de pouvoir favoriser la marche ascensionnelle des spermatozoïdes, comme on l'avait supposé, les cils ne pourraient au contraire que l'entraver. Leur véritable rôle se rapporte à la progression de l'ovule qu'ils font cheminer de l'ovaire à l'utérus.

Si, dans les conditions ordinaires, l'épithélium des voies génitales ne présente aucune particularité bien saillante, il n'en est plus de même lorsqu'on étudie les modifications qu'il subit pendant la menstruation et surtout pendant la grossesse.

A chaque époque menstruelle, on voit de nombreuses plaques épithéliales se détacher de la muqueuse utérine, à l'exception de celle du col, qui demeure intacte. Pouchet admet que la muqueuse tout entière tombe et est expulsée, vers le dixième jour après la cessation des règles, sous forme d'un flocon albumineux (1). Il y aurait donc une véritable caduque menstruelle. D'après les recherches plus récentes de Saviotti (2), la

(1) Pouchet, *Théorie positive de l'ovulation spontanée*. Paris, 1847, p. 249.
(2) Saviotti, *Contribution à l'étude menstruelle*. Turin, 1869.

partie la plus superficielle de la muqueuse se détacherait seule, l'autre couche restant appliquée, avec les culs-de-sac glandulaires, sur la tunique musculaire. Cette partie exfoliée renfermerait tous les éléments normaux de la muqueuse, épithélium vibratile, glandes, vaisseaux, tissu cellulaire. Pour nous, la caduque menstruelle ne doit pas être admise comme phénomène normal. Il n'y a, en réalité qu'une simple desquamation épithéliale, et l'élimination partielle ou totale de la muqueuse appartient à la pathologie. C'est-elle qui constitue le fait capital de la maladie décrite dans ces derniers temps sous le nom de *dysménorrhée membraneuse*.

C'est après que l'œuf fécondé s'est fixé sur la surface interne de l'utérus, qu'apparaissent dans l'épithélium les changements les plus remarquables. Ils ont été étudiés dans tous leurs détails par Robin (1), auquel nous emprunterons les éléments de notre description. Les cellules cylindriques vibratiles sont remplacées par des cellules pavimenteuses qui se montrent à mesure que les premières se détachent par exfoliation. Leurs caractères varient suivant qu'on les examine à différentes époques de la grossesse. Au début, elles sont régulièrement polyédriques, larges de 12 à 18 μ, disposées en pavé. Elles sont presque entièrement remplies de granulations jaunâtres, foncées, et contiennent un noyau sphérique ou légèrement ovoïde, finement granuleux, ordinairement sans nucléole. Ce revêtement épithélial est incomplet et fait défaut sur quelques points. Vers le milieu du troisième mois, on trouve de nouveaux éléments qui s'ajoutent aux précédents et finissent par devenir plus nombreux que ceux-ci. Ce sont de grandes cellules, allongées, minces, pâles, aplaties, irrégulières, de 40 à 90 μ de longueur, effilées au niveau d'un ou de plusieurs de leurs angles, pourvus d'un noyau volumineux,

(1) Robin. *Mémoire sur quelques points de l'anatomie et de la physiologie de la muqueuse et de l'épithélium utérin pendant la grossesse.* (*Journal de physiologie de Brown-Séquard*, 1858).

ovoïde, finement granuleux. Ce noyau manque souvent de nucléole ; plus tard, il en renferme constamment un ou deux. A ce développement des noyaux correspond une augmentation de volume total de la cellule. On constate aussi, à mesure que la grossesse avance, que les places dépourvues d'épithélium deviennent beaucoup plus étendues. Près de l'orifice interne du col, les cellules présentent des caractères semblables à ceux de l'épithélium du corps de l'utérus. Elles sont aussi polyédriques ou allongées. Cependant, quelques-unes conservent leur forme prismatique. On trouve, en ce point, au milieu des cellules, un grand nombre de noyaux libres et de la matière amorphe très-granuleuse.

Ces diverses modifications, au début de la grossesse, ont les mêmes caractères sur la caduque réfléchie que sur la caduque vraie. Les cellules épithéliales de la caduque utéro-placentaire sont, pour la plupart, semblables à celles que nous avons décrites plus haut ; quelques-unes conservent ainsi leur forme prismatique. Mais, au milieu de celles-ci on en trouve d'autres d'une grandeur et d'une forme tout à fait spéciales. Elles sont allongées et terminées en pointe à chacune de leurs extrémités ; quelquefois un seul bout est ainsi effilé, l'autre étant polyédrique ou arrondi. Le prolongement lui-même est en général irrégulièrement tronqué. Au niveau de la partie la plus large de leur corps, on voit un ou deux noyaux ovoïdes, de 12 à 18 μ de longueur et d'une largeur de 6 à 10 μ ; ils renferment un ou deux nucléoles. Les cellules, dont les dimensions sont très-variables, peuvent atteindre jusqu'à un dixième de millimètre de longueur, et même davantage.

La muqueuse de la cavité du col conserve pendant toute la durée de la grossesse son épithélium cylindrique ; mais il ne possède plus de cils vibratiles.

En somme, les métamorphoses de l'épithélium dans l'utérus gravide consistent essentiellement dans le remplacement

des cellules cylindriques vibratiles par des cellules pavimenteuses, de forme et de dimensions variées. Je me suis contenté d'en indiquer les principaux types, renvoyant, pour plus de détails, au travail que j'ai cité.

Dans les annexes de l'appareil génital de la femme on trouve encore quelques cellules vibratiles, celles des conduits du corps de Rosenmüller. J'en ai parlé à propos de l'ovaire.

Les cellules épithéliales situées à l'intérieur même du *testicule* ne sont vibratiles que dans un très-petit nombre d'animaux, dans les hirudinés proprement dits; leurs cils, très-fins, oscillent avec une grande vivacité (Leydig).

L'épithélium du testicule de l'homme a été étudié dans un autre chapitre. J'y ai décrit la genèse des *spermatozoïdes* et leur structure ; je veux seulement dire ici quelques mots de leur analogie avec les éléments vibratiles en général. Nous avons vu que les cils, sur certaines cellules, présentent des mouvements d'ondulation. C'est également en ondulant que la queue des spermatozoïdes, qui n'est en réalité qu'un cil vibratile, enté sur un élément anatomique spécial, les fait progresser dans le liquide où ils sont plongés. Leur déplacement reconnaît donc la même cause que celui d'une cellule épithéliale isolée que ses prolongements, en s'agitant, chassent de côté et d'autre. L'influence de divers agents sur les spermatozoïdes est surtout digne d'intérêt. Une température trop basse ou trop élevée paralyse leurs mouvements ; il en est de même des acides, des solutions concentrées de sels alcalins et terreux ; les liquides faiblement alcalins, le sang, le lait, le pus même, suivant Godard, n'exercent sur eux aucune action fâcheuse. Les alcalis même, d'après Kölliker, devraient être considérés comme les véritables excitants des spermatozoïdes. On sait que leurs mouvements persistent longtemps dans le mucus utérin, qui est toujours alcalin. Je ne m'étendrai pas davantage sur cette énumération de toutes les

substances qui peuvent agir sur les spermatozoïdes. Qu'on se reporte à ce que j'ai dit de l'influence de ces mêmes agents sur les cils vibratiles, et l'on verra que l'identité est absolue. Cette étude comparative a été faite dans tous ses détails par Bizzorero (1), qui conclut de ses recherches que ces deux espèces d'éléments mobiles se comportent de la même manière envers les agents extérieurs.

En résumé, quelle que soit l'opinion que l'on adopte sur la nature de la tête des spermatozoïdes, on peut considérer la queue comme semblable en tous points aux cils qui garnissent la surface des épithéliums vibratiles.

Dans les organes génitaux de l'homme, l'épithélium vibratile occupe les vaisseaux efférents des testicules, les cônes séminifères, l'épididyme et les conduits excréteurs de la prostate.

Les cellules qui tapissent les vaisseaux efférents forment une couche simple ; elles sont cylindriques ou coniques, et mesurent 22 à 23 μ de longueur ; les cils sont longs de 6, 7 à 9 μ. Dans les cônes, les cellules sont un peu plus longues ; l'épithélium de l'épididyme découvert en 1836 par O. Becker, est stratifié. Profondément, on trouve une couche de cellules arrondies, et, à la surface, des cellules très-longues, de 45 à 50 μ., garnies de cils mesurant 22 à 33 μ. Le noyau est situé plus près de la partie adhérente de la cellule que de la partie libre. Ces caractères s'observent surtout dans la première partie du canal épididymaire. Dans la queue de l'épididyme et au commencement du canal deférent, on trouve de petites cellules non ciliées. (Kölliker). Le mouvement des cils se dirige du testicule vers le canal déférent, ainsi que l'a constaté Becker.

Chez certains reptiles, l'épithélium de l'épididyme est vibratile. Il l'est probablement chez les mammifères et les oiseaux. (Ludwig.)

(1) Bizzorero. *Études comparatives des spermatozoïdes et des cils vibratiles.* Milan, 1864. — *Journal de Robin*, 1865, p. 102.

Dans la prostate, l'épithélium qui est cylindrique dans les conduits de 2 à trois dixièmes de millimètre, se couvre de cils vibratiles dans les tubes un peu plus larges (1) (Robin).

De l'épithélium de l'épendyme.

La cellule cylindrique vibratile caractérise la membrane qui, sous le nom d'*épendyme*, revêt les cavités centrales de l'axe cérébro-spinal. Les particularités intéressantes qu'elle présente en cet endroit, la transition par laquelle en plus d'un point elle se continue avec d'autres formes d'épithélium, les modifications qu'elle subit suivant les régions, nous engagent à entrer dans quelques détails sur cette intéressante variété de cellules.

Le nombre des travaux qui ont paru sur cet objet et les limites étroites où l'étude de notre sujet veut que nous nous renfermions, nous empêchent de donner l'historique complet des recherches dont les principales seront analysées à propos des circonstances anatomiques que nous allons passer en revue.

Les cavités ventriculaires du cerveau, suivant *Leydig* (2), seraient tapissées d'un épithélium à cellules rondes. Cet auteur, de même que *Luschka*, le croyait vibratile jusqu'à la fin de la première année seulement. Néanmoins les observations les plus récentes, celles de *Henle*, et surtout celles de *Mierzejewsky* (3), au travail duquel nous avons emprunté le plus grand nombre des détails qui vont suivre, doivent désormais le faire classer parmi les épithéliums cylindriques vibratiles ; sa forme est facile à constater dans le jeune âge, et *Loschner* et *Lombl* (4)

(1) *Traité d'histologie comparée*, p. 191. Paris, G. Baillière, 1866.

(2) *Handbuch. d. syst. anatomie.*, 1871. 3e vol, 2e part, 1re livr., p. 323.

(3) *Die Ventrikel d. Gehirns. Cent. blat. f. d. med.* Wiss. 28 sept. 1872, n° 40.

(4) *Leydig, l. c.*, p. 39.

ont pu voir sur le cadavre d'un enfant de deux ans, dix-huit heures encore après la mort, un mouvement manifeste qui agitait les cils des cellules dans le ventricule latéral. Ces éléments se voient sans difficulté sur le cerveau de l'homme, du bœuf, du mouton, du chien, du chat, qu'on traite la préparation par l'acide chromique, l'alcool, ou le liquide de Müller. Ils ont environ 15 μ de hauteur (*Henle*); nous verrons que ces dimensions varient beaucoup suivant les régions. Leur base présente des prolongements qui atteignent jusqu'à 63 μ de longueur (*Mierzejewsky*), et qui se voient sur ces éléments isolés dans une solution aux 12/100 d'acide osmique.

Sur les plexus choroïdes, les cellules épithéliales sont pavimenteuses; elles ne forment qu'une seule couche à la surface de l'épendyme : elles sont convexes du côté du ventricule; du côté opposé elles présentent de fins prolongements; leur contenu est granuleux, et l'on trouve le plus souvent à côté de leur noyau un corpuscule rougeâtre ou brun jaune que Henle (1) croit être un globule sanguin inclus dans la cellule. Cet épithélium se continue par une transition insensible avec les cellules cylindriques qui revêtent le reste des ventricules, et notamment la face inférieure du corps calleux. Il est intéressant de noter que le revêtement des plexus choroïdes lui-même est vibratile chez la plupart des vertébrés (2).

Mierzejewsky a suivi avec le plus grand soin les modifications de cet épithélium dans toute la longueur des cavités du cerveau et de la moelle. (V. la planche, fig. 11.)

Au niveau du quatrième ventricule, les cellules qui le composent sont si aplaties qu'elles représentent presque un épithélium pavimenteux. Cette dernière forme domine sur les valvules inférieures (valvules de Tarin), qui constituent sa paroi postéro-supérieure. Mais c'est principalement sur les cellules

(1) *Loc. cit.*, p. 324.
(2) *Leydig*, *loc. cit.*, p. 201.

du canal central qu'ont porté les recherches de Mierzejewsky ; cet anatomiste insiste particulièrement sur l'épaisseur des cils vibratiles dont les cellules sont pourvues en ce point, sur les longs prolongements qu'elles présentent à leur base, et sur la hauteur différente qu'elles atteignent sur les deux parois de ce canal. Ce dernier fait est constant dans toute l'étendue du revêtement ventriculaire; les cellules de la face antérieure sont environ une fois plus hautes que celles de la face postérieure des cavités épendymaires; seules, celles qui tapissent la face inférieure du corps calleux font exception à la règle.

Partout où un orifice fait communiquer la cavité des ventricules avec les espaces sous-arachnoïdiens, l'épithélium des premiers se transforme par modification insensible en l'endothélium qui tapisse les seconds. Tel est du moins, l'avis des auteurs qui ne mettent point en doute ces communications.

Cette transition, pour ainsi dire ménagée, se retrouve partout où le revêtement cellulaire de l'épendyme subit une transformation quelconque.

Quant aux rapports de l'épithélium épendymaire avec les éléments nobles des centres nerveux, ils sont établis, ainsi que *Henle* et *Meckel* (1) l'ont démontré, par l'intermédiaire de la névroglie. Celle-ci se condense autour des cavités ventriculaires et forme une couche de 40 à 60 μ, au niveau des corps striés où elle est surtout épaisse. Les caractères qui ont valu en certains endroits de la névroglie le nom d'*ependym formation* n'ont pas à nous occuper ici. Il faut néanmoins rappeler que Mierzejewsky n'a jamais pu saisir de continuité entre les éléments de cette substance conjonctive réticulaire et les prolongements basilaires des cellules épithéliales.

Dans l'épendyme, on trouve fréquemment des corps ronds, aplatis, jaunâtres, que *Virchow* croit formés de cellulose, que

(1) *Henle u. Pfenf. Zeitschr.*, vol. XXXIX, p. 49.

Henle, Meckel attribuent à des formations graisseuses, et *Leydig* (1) à de la matière amylacée.

Le canal central de la moelle s'oblitère fréquemment dans l'âge adulte, soit par places, soit dans sa totalité. Dans divers cas où il manquait, *Frommain* (2) a trouvé des amas de cellules qui le remplissaient et au travers desquels cheminaient des vaisseaux. *Lockhart Clarke* (3) a vu sa cavité remplie par des noyaux libres et des détritus épithéliaux. *Goll* (4) y a trouvé des caillots, des restes d'épithélium accumulés et des globules sanguins. Enfin, dans un certain nombre de faits, toute trace de l'épithélium épendymaire avait disparu et le canal central de la moelle était rempli par un tissu conjonctif plus ou moins délié.

(1) *Loc. cit.*, p. 191.
(2) *Unters. ö. d. normale v. path. anatomie d. Rückenmarks.* Iéna, 1864, p. 62.
(3) *Philosoph. Transact.*, 1859. P. I, p. 455.
(4) *Deukschr. d. med. chir. Gesellschaft.* Zurich, 1860, p. 141.

CHAPITRE IV

ÉPITHÉLIUMS PAVIMENTEUX

Je décrirai sous le nom d'épithéliums pavimenteux, les membranes épithéliales dans lesquelles les éléments cellulaires présentent ce caractère de posséder une largeur de beaucoup supérieure à leur épaisseur.

Tantôt ces éléments aplatis sont rangés de façon à former une couche unique : telle est la disposition que présente la classe des épithéliums lamellaires, ou endothéliums ; tantôt, au contraire, ils forment des couches superposées, dans lesquelles les éléments profonds peuvent différer plus ou moins des éléments superficiels aplatis. Cette deuxième grande classe comporte elle-même deux importantes subdivisions. Les cellules superficielles de la membrane épithéliale sont plus ou moins cornées dans l'*épiderme*, qui doit à raison même du titre de cette thèse, avoir une place à part ; — ou bien les cellules superficielles restent molles et disparaissent dans cet état. C'est ce que l'on observe sur toutes les muqueuses qui présentent un épithélium pavimenteux ou polymorphe.

Je décrirai donc successivement :

1° L'épithélium *lamellaire* ou *endothélium*, sans attacher à ce mot le sens que His lui avait donné ;

2° L'épithélium *pavimenteux stratifié*, *mou*, et ses deux variétés, le polymorphe et le pavimenteux proprement dit ;

3° Enfin l'épiderme ou *épithélium pavimenteux* corné.

Art. 1er. — Des épithéliums à cellules plates et disposées sur une seule couche.

Les épithéliums des membranes séreuses sont le type de cette variété. Dans les vaisseaux sanguins ou lymphatiques et à la surface des glomérules de Malpighi dans le rein, on trouve des revêtements très-analogues qu'il convient d'étudier en même temps.

Ces épithéliums plats ont été improprement appelés *endothélium* par His, Rindfleisch et Thiersch. En effet, tous ne naissent pas, comme on l'avait pensé, du feuillet moyen du blastoderme, et tous les épithéliums nés dans le feuillet moyen ne forment pas toujours une simple couche d'éléments. L'épithélium, lamellaire par excellence, du poumon se développe, en effet, aux dépens du feuillet interne du blastoderme, tandis que celui des franges synoviales est stratifié, bien qu'il naisse du feuillet moyen.

Il convient donc de rejeter l'expression d'endothélium, si l'on tient à lui conserver le sens exclusif que lui avait assigné His. Dans le cas où, au contraire, on conviendrait d'appeler endothélium tout revêtement épithélial formé de cellules aplaties, on pourrait le conserver pour la commodité du langage. C'est, par exemple, avec cette restriction qu'il a été employé par Ranvier, dans son article Épithélium du *Nouveau Dictionnaire de médecine et de chirurgie pratiques*.

Les cellules endothéliales des grandes séreuses de l'économie, du péritoine par exemple, serviront de type à notre description. Lorsque, par un procédé quelconque, on les a isolées, après les avoir fixées dans leur forme, on voit qu'elles sont constituées par des plaques d'une minceur extrême variant de 1 à 3 millièmes de millimètre. Ces plaques sont souples, se plissent ou se replient parfois comme des étoffes. Ranvier a bien étudié ce phénomène de plicature et en a

donné d'excellentes figures, à propos de l'endothélium de la gaîne lamellaire des nerfs. Elles sont ordinairement polygonales, quelquefois rameuses comme dans les vaisseaux. Ce ne sont point, à proprement parler, des cellules telles que les concevait Schwann, mais des lames minces de protoplasma transparent dépourvues d'enveloppe.

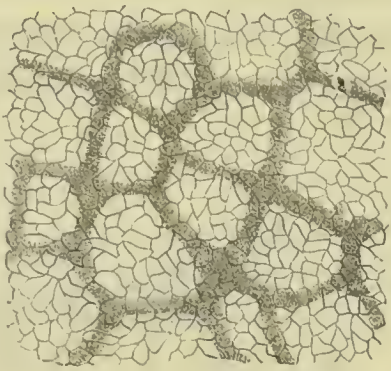

Fig. 9. — Surface du poumon d'un enfant de onze semaines, présentant l'épithélium de la plèvre et quelques cellules aériennes vues par transparence. Faible grossissement. (Kölliker.)

Au centre de ces éléments, on rencontre un noyau vésiculeux nucléolé. Ce noyau est unique, si l'épithélium est adulte. Rindfleisch a décrit autour de lui un amas de protoplasma qui ferait saillie du côté de la face profonde de l'épithélium. Cet amas et le noyau seraient surmontés du côté de la surface, par une sorte de plaque superficielle qu'on a considérée quelquefois comme une sécrétion du noyau. Dans le poumon, cette disposition est très-évidente, les noyaux et le protoplasma qui les entoure sont logés dans les fossettes que laissent entre eux les capillaires, tandis que les plaques superficielles s'étendent comme un vernis sur les vaisseaux qu'elles recouvrent (Ranvier). Cette particularité est importante à noter, parce qu'elle nous servira tout à l'heure à établir l'un des nombreux rapports qui nous conduisent à rapprocher les

cellules endothéliales des cellules plates du tissu conjonctif. Waldeyer et Ranvier ont en effet montré que dans la cornée, les cellules du tissu conjonctif sont constituées par une masse de protoplasma entourant un noyau et que surmonte une plaque amincie, sorte de sécrétion de la cellule elle-même.

L'arrangement des cellules entre elles varie considérablement, suivant que l'on a affaire à une séreuse comme le péritoine, à un revêtement interne de vaisseau, à un organe comme le grand épiploon, etc. D'une manière générale, du

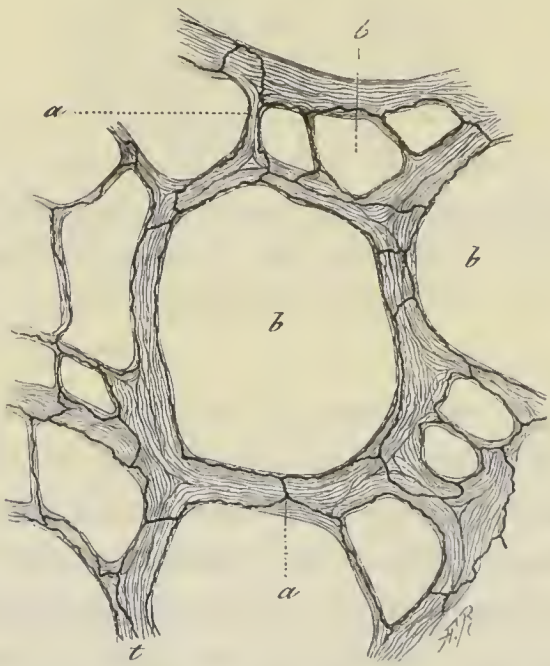

Fig. 10. — Cellules endothéliales du grand épiploon. (Ranvier, inédit.)

reste, les cellules plates s'accommodent exactement à la configuration des parties qu'elles recouvrent « comme un vernis souple », suivant l'heureuse expression de Ranvier. Régulièrement polygonales sur les vastes surfaces, elles s'allongent, s'enroulent, se soudent à elles-mêmes sur les travées du grand épiploon ; les cellules placées en *a*, *b* (fig. 10), montrent

de bons exemples de cette adaptation du revêtement cellulaire aux surfaces.

Pour bien étudier l'arrangement réciproque des cellules endothéliales aplaties, il convient de les soumettre à l'action de certains réactifs. Le nitrate d'argent est le plus important de tous. C'est grâce à la méthode de Recklinghausen qu'on a pu, en effet, constater que l'épithélium des séreuses est partout continu, et cela à tous les âges, tandis que Ch. Robin pensait que chez l'adulte il était discontinu ; on a vu aussi de cette manière qu'il passe au-dessus des vaisseaux, etc., etc.

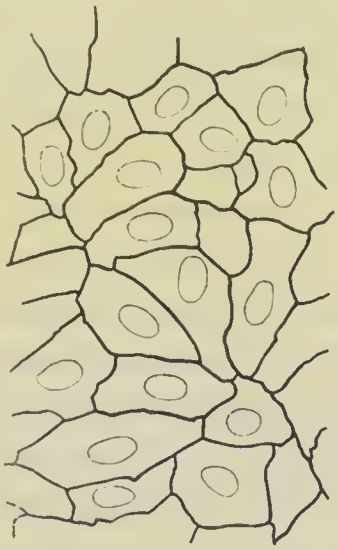

Fig. 11. — L'épithélium de la figure 9, à un grossissement de 350 diamètres. (Koll.)

La technique du nitrate d'argent employé pour imprégner les surfaces épithéliales sera discutée plus loin, à propos de l'épithélium des vaisseaux. Nous en rappellerons seulement ici le principe. Quand on plonge une surface garnie d'un épithélium lamellaire dans une solution de nitrate d'argent dans l'eau (à 3 pour 100, par exemple), et qu'on l'en retire au bout de quelques minutes, quand toute la préparation a pris une teinte légèrement opaline, si on l'expose ensuite à la lumière après l'avoir lavée à l'eau pure, l'ar-

gent qui s'était d'abord fixé sur le ciment intercellulaire y est réduit en premier lieu et dessine exactement le contour de la cellule. On a beaucoup discuté sur la valeur de ce procédé; mais Ranvier et Cornil ont montré que le sel d'argent ne dessinait pas sur une séreuse des réseaux quelconques, car en faisant agir lentement l'acide oxalique sur les préparations argentées, on détermine l'apparition d'un noyau au milieu de chaque plaque polygonale.

Il est facile de déterminer d'ailleurs cette apparition du noyau par d'autres moyens : en faisant agir, par exemple, le picro-carminate d'ammoniaque à 1 pour 100 sur les préparations argentées, et en examinant la préparation dans la glycérine ou dans l'eau. S'il restait encore quelques doutes, on pourrait éviter toute objection en employant le procédé de Schweigger-Seidel. Après avoir bien lavé la pièce argentée et colorée par le picro-carminate, on étend la membrane sur une lame de verre très-plane et très-propre, à laquelle on la laisse adhérer en se desséchant. Quand la dessiccation est complète, on soulève la membrane avec précaution et la couche la plus externe seule reste adhérente au verre. On obtient ainsi des préparations d'une minceur extrême, formées simplement de cellules plates, ayant chacune son noyau. Il est, en effet, impossible de confondre ici les noyaux des cellules avec ceux des tissus sous-jacents, comme le fait judicieusement remarquer Ranvier.

Les préparations faites avec le nitrate d'argent permettent d'étudier la configuration exacte des cellules plates dans chaque séreuse ou membrane qui en contient. D'une manière générale, ces cellules s'engrènent les unes avec les autres par des dentelures analogues à celles des sutures du crâne et que le nitrate d'argent dessine exactement. Dans les grandes séreuses les plaques endothéliales sont polygonales et le ciment intercellulaire est linéaire, plus mou que les cellules elles-mêmes, bien que très-résistant (Ranvier); il est, en effet, dif-

ficile de dissocier les cellules mécaniquement. Au contraire, les modifications chimiques résultant du contact des liquides autres que les liquides cavitaires, la mort remontant à quelques heures, etc., déterminent une desquamation rapide.

Lorsque l'imprégnation au nitrate d'argent est bien réussie, on ne voit jamais entre les cellules les taches noires que plusieurs auteurs, notamment His, von Recklinghausen, Eberth et quelques autres, ont interprétées comme de véritables lacunes ou stomates qui agiraient comme des bouches absorbantes. De pareilles figures doivent être attribuées à un dépôt inégal d'argent, et sur des préparations bien faites par la méthode de Schweigger-Seidel, par exemple, on constate qu'il n'existe point entre les cellules engrenées de lacune appréciable. En revanche, Schweigger-Seidel et Dögel ont décrit, il y a quelques années, dans le mésentère des grenouilles, une disposition remarquable sur laquelle nous nous arrêterons un instant.

Ils décrivent sur la portion de la séreuse péritonéale de la grenouille, qui se trouve en avant de la grande citerne lymphatique rétro-péritonéale, des orifices spéciaux qui font communiquer cette citerne avec le péritoine. L'épithélium qui borde ces orifices diffère de celui de la séreuse : au lieu d'être constitué par de grandes cellules plates, il est formé par des cellules cylindriques courtes, à protoplasma granuleux, disposées en couronne et limitant l'orifice qui reste constamment ouvert.

Tel était l'état de la question, lorsqu'en 1872 (1) Ranvier décrivit sur le mésentère des grenouilles des orifices placés dans l'épaisseur de la séreuse et qui diffèrent des précédents par le mode de disposition des cellules, et parce que ces orifices ne sont pas constamment ouverts.

Placés au voisinage des vaisseaux, ces orifices sont bordés par

(1) *Compt. rend. Soc. biologie*, 1872.

une couronne de cellules épithéliales étroites (fig. 12), allongées, et offrant une disposition radiée. Au centre du groupe

Fig. 12. — Orifices du mésentère de la grenouille faisant communiquer la grande citerne lymphatique rétro-péritonéale avec le péritoine : — *a*. cellule occupant l'aire du trou ; — *b*. tissu conjonctif condensé en bourrelet formant la limite de l'orifice. — *c*. cellules endothéliales formant une couronne autour de l'orifice. (Ranvier, inédit.)

existent une, deux ou plusieurs cellules formées d'un protoplasma granuleux, et très-remarquables par le contraste qu'elles font avec les plaques endothéliales voisines qui leur forment une sorte de couronne. Elles ne présentent point de substance intercellulaire se laissant imprégner facilement par l'argent ; peu adhérentes, elles se laissent, au contraire, facilement chasser par le pinceau après qu'on a coloré la préparation avec le picro-carminate d'ammoniaque.

On voit alors, à la place de ces cellules, un trou arrondi, limité par une couronne de tissu conjonctif légèrement tassé

(fig. 12); très-souvent l'aire du trou est occupée par un

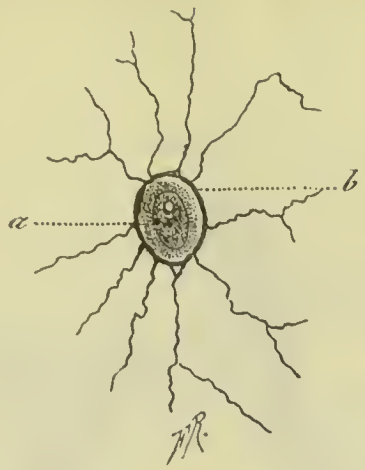

Fig. 13. — Orifice du mésentère de la grenouille : — *a*, cellule à protoplasma granuleux occupant l'axe du trou ; — *b*, limite de l'orifice formée par le tissu conjonctif. Les cellules endothéliales s'arrêtent sur ce point (Ranvier, inédit).

réticulum semblable à celui de l'épiploon et dont les travées

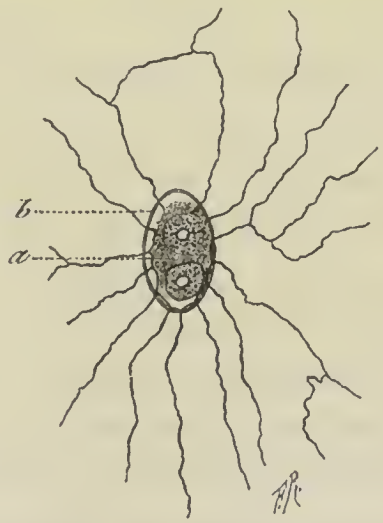

Fig. 14. — Orifices du mésentère de la grenouille : — *a*, Masse de protoplasma occupant l'axe du trou et contenant deux noyaux (Ranvier, inédit).

très-minces et délicates se détachent des fibres conjonctives du contour. Ce sont là, au point de vue purement anatomique

de petits épiploons en miniature, et les cellules à protoplasma épais et granuleux occupent les mailles du tissu réticulé dont ils sont formés.

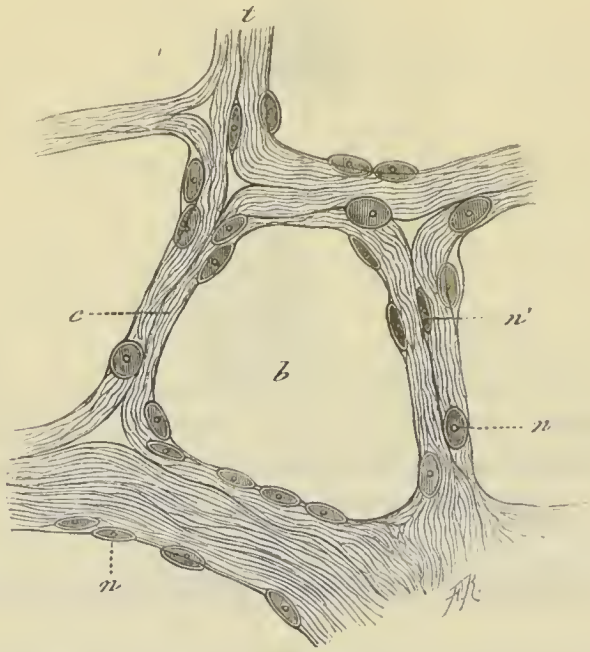

Fig. 15. — Tracées du grand épiploon (Ranvier, inédit).

Il résulte de la description qui précède, qu'il n'existe à la surface du péritoine ni bouches absorbantes, ni stomates, mais bien des trous faisant communiquer les deux côtés du mésentère par des orifices dont la structure doit être rapprochée de celle de l'épiploon. Dans le centre phrénique des animaux supérieurs, une disposition analogue existe (Schweigger-Seidel et Dögel) et entre les fibres tendineuses on voit également un tissu analogue au tissu réticulé contenant des cellules lymphatiques. Il en résulte, pour la séreuse pleurale et la séreuse péritonéale à ce niveau, un important rapport de voisinage. Surtout si l'on rapproche la notion anatomique qui précède de l'expérience remarquable de von Recklinghausen que nous allons maintenant rapporter.

Sur une plaque de liége circulairement perforée à son centre, Recklinghausen fixe avec des épingles, en le tendant convenablement, le diaphragme d'un lapin en faisant regarder en haut la séreuse péritonéale. Il verse ensuite sur cette surface un mélange de lait et d'eau sucrée, et l'observe ensuite avec un objectif à long foyer donnant un grossissement suffisant (de 150 à 200 diamètres). Il se forme alors, à la surface du diaphragme, des tourbillons sur certains points, et les globules graisseux du lait disparaissent au centre de chacun d'eux. Les vaisseaux lymphatiques se remplissent en même temps et s'injectent de la manière la plus évidente.

Il n'existe cependant au niveau des points de formation de ces tourbillons aucun orifice ou stomate visible à un grossissement quelconque. Il est cependant probable que la présence d'un tissu réticulé, tel que celui que nous avons mentionné plus haut, est en corrélation directe avec ces phénomènes singuliers d'absorption. Le centre phrénique est, quoiqu'il en soit, un des points où la séreuse péritonéale se laisse le plus facilement traverser par certaines substances. Chez les animaux vivants, on voit en outre que d'autres points du revêtement épithélial se laissent traverser par des granulations introduites artificiellement dans la cavité péritonéale. Les grains colorés, par exemple, passent du sac séreux dans les lymphatiques sous-épithéliaux et parfois en s'arrêtant au passage, pigmentent les cellules plates de revêtement.

Il est très-probable, d'après Ranvier, que les orifices au moyen desquels cette absorption se produit ne sont pas normalement béants, mais qu'ils s'ouvrent seulement au moment du passage des particules résorbées.

Du reste, les communications des membranes séreuses avec le système lymphatique doivent être considérées comme existant normalement dans la grande majorité des cas. Chez les grenouilles, il existe, sous la peau, de vastes sacs séreux tapissés par un endothélium tout à fait analogue à celui du pé-

ritoine, par exemple, et qui communiquent largement avec le système lymphatique.

Le liquide cavitaire contenu dans ces sacs présente toutes les réactions de la lymphe, et, comme elle, contient des globules blancs et de la substance fibrinogène qui produit de la fibrine au contact de l'air, ou par l'adjonction de certaines substances telles que l'hémoglobine du sang, comme l'a démontré Kühne.

Si à l'exemple de Cohnheim on injecte dans ces sacs séreux des granulations colorées, telles que du bleu d'aniline précipité par l'eau de sa solution alcoolique, ou du vermillon délayé, les globules blancs absorbent ces corpuscules colorés et les transportent dans les lymphatiques. Bientôt ils se mêlent au sang, et il est facile de les y reconnaître à cause de leur pigmentation. Lorsqu'on emploie pour ce genre d'expérience le vermillon porphyrisé, il est bon de se servir du vermillon de Chine dont les particules ont une forme bien déterminée. Il est alors impossible de confondre un globule blanc contenant du vermillon avec tout autre, pigmenté par la matière colorante du sang, par exemple.

Le liquide cavitaire dont nous venons de parler se retrouve dans les séreuses des animaux supérieurs en plus ou moins grande abondance, mais il se produit surtout en plus grande quantité dans les cavités séreuses modifiées par l'inflammation. Cependant il existe toujours en assez grande abondance dans le péricarde pour qu'on puisse en faire l'analyse (A. Schmidt).

Tous les faits que nous venons de rapporter, et surtout la migration régulière des globules blancs marqués pour ainsi dire par les substances colorées, migration qui les fait passer de la séreuse dans le système lymphatique et de là dans le système sanguin, élargit singulièrement la conception du mot *séreuse*. Il en résulte que l'épithélium plat à couche mince qui les tapisse se continue très-probablement avec celui des lymphatiques et des vaisseaux sanguins. Le nombre des histolo-

gistes qui contestent encore aujourd'hui ces faits tend de jour en jour à devenir plus petit.

Les épithéliums des séreuses ont encore des rapports de continuité très-manifestes avec des revêtements épithéliaux bien différents d'eux-mêmes. Au niveau de la trompe de Fallope, et à la surface de l'ovaire, de même que dans les fines ramifications bronchiques, l'épithélium plat disposé sur une seule couche cesse brusquement pour faire place à un épithélium cylindrique à cils vibratiles.

Tels sont les rapports périphériques des endothéliums des séreuses. Nous avons étudié les phénomènes qui se passent à leur surface et le liquide cavitaire qui baigne celle-ci. Nous dirons maintenant un mot de leur face profonde ou adhérente.

Cette face ne repose pas sur une membrane fondamentale particulière, mais semble collée ou soudée étroitement au tissu conjonctif sous-jacent par un ciment spécial. Les couches les plus externes du tissu conjonctif immédiatement subjacentes à la muqueuse, forment une surface qui donne constamment par l'argentation un réseau étoilé et au centre de chaque espace stellaire l'acide oxalique ou le picrocarminate d'ammoniaque décèle un noyau. Cette couche, qui se voit bien surtout au-dessous de l'épithélium des tendons (Ranvier), existe aussi partout ailleurs et n'est autre chose que le résultat de l'aplatissement du tissu conjonctif subjacent à la séreuse. La couche la plus superficielle de l'endartère, située immédiatement sous l'épithélium est l'équivalent anatomique de cette couche à cellules aplaties, et Ranvier et Cornil ont démontré que sous la pression du sang dans une poche anévrysmale, le tissu conjonctif refoulé prend les caractères de cette couche de l'endartère. Cette notion était importante à établir pour bien comprendre l'analogie des séreuses avec le tissu cellulaire sous-cutané, analogie que nous allons maintenant discuter avec quelques détails.

Les travaux histologiques les plus récents et avant tout les recherches de Ranvier tendent de plus en plus à établir ce fait, que le tissu cellulaire sous-cutané communique avec les vaisseaux lymphatiques. Bien plus, Ranvier est arrivé, dans ces derniers temps, à considérer le tissu conjonctif sous-cutané comme un vaste sac lymphatique cloisonné dont le type se retrouverait à l'état le plus simple dans les grands sacs séreux sous-cutanés des grenouilles, comme le type du lobule pulmonaire se retrouve dans leur poumon. Nous avons précédemment parlé de la structure du tissu conjonctif lâche et décrit ces éléments cellulaires. Ceux-ci forment aux faisceaux de tissu conjonctif, un véritable revêtement endothélial discontinu. Dans le tissu muqueux de Warthon, la disposition de ces grandes cellules plates est au fond absolument identique, ainsi que Renault l'a démontré. Enfin, dans les tendons, les cellules enroulées offrent des ressemblances encore plus grandes avec les endothéliums proprement dits. Elles sont en effet formées de lames de protoplasma transparent, excessivement amincies et unies entre elles par un ciment intercellulaire que l'imprégnation d'argent rend manifeste. Si l'on joint à cela l'absence de vaisseaux et la disposition en couche de revêtement qu'affectent ces cellules par rapport aux espaces prismatiques que laissent entre eux les faisceaux du tendon, on a la définition même de l'épithélium, et dans le sens le plus strict et le plus rigoureux qui lui convient.

L'analogie des cellules endothéliales avec les cellules plates du tissu conjonctif continue à s'affirmer quand on considère le mode même de formation de certaines cavités séreuses adventices. Les bourses séreuses sous-cutanées produites anormalement par les frottements sont tapissées par une couche d'endothélium reposant sur une lame de tissu conjonctif à cellules aplaties. Ces cellules endothéliales proviennent évidemment ici des grandes cellules plates du tissu conjonctif qui, rendues plus minces et plus larges encore par

la pression, se sont, en fin de compte, transformées en une plaque de protoplasma transparente, et se sont soudées de manière à former une couche de revêtement continue. Comme nous l'avons dit déjà d'ailleurs plus haut, l'analogie de formes existant entre les cellules endothéliales du poumon et certaines cellules plates du tissu conjonctif, notamment celles de la cornée, fournit un argument de plus en faveur du rapprochement que nous faisons ici. Dans tous les cas l'hypothèse de l'identité des cellules endothéliales des séreuses avec celles du tissu conjonctif, doit être conservée jusqu'à ce qu'on en trouve une autre préférable à lui substituer.

Le développement des cellules endothéliales est difficile à suivre néanmoins dans tous ses détails. Chez les animaux adultes les cellules plates n'offrent jamais qu'un seul noyau. Chez le fœtus, au contraire, ou le nouveau-né, on voit parfois une seule cellule endothéliale contenir deux noyaux. De plus, sur des préparations obtenues par la méthode de Schweigger-Seidel on obtient des préparations analogues à celle donnée par Ranvier dans son article (ÉPITHÉLIUM, in *Dict. de méd. prat.*, p. 684, fig. 113), et sur lesquelles on constate qu'un grand nombre de noyaux sont simplement séparés par le trait noir qui marque la limite de la cellule, en même temps que plusieurs plaques endothéliales sont pourvues de deux noyaux. Il est donc probable qu'il existe dans ce cas une prolifération plus ou moins active de l'endothélium par segmentation du noyau d'abord, puis de la cellule. Quoi qu'il en soit, ces phénomènes de prolifération ne sont nulle part plus accusés que sur les séreuses enflammées, et nous nous occuperons dès à présent des importantes modifications que l'épithélium de ces membranes présente dans ce cas.

Modifications pathologiques des endothéliums. — Elles doivent être étudiées surtout dans les séreuses enflammées expérimentalement à cause de la desquamation rapide qui ne per-

met pas de compter sur les autopsies quand on veut étudier des modifications délicates. Nous ne parlerons conséquemment ici que des résultats obtenus par V. Cornil et L. Ranvier, qui ont employé pour étudier les inflammations des séreuses la méthode expérimentale.

Ces expérimentateurs emploient pour déterminer l'inflammation une injection irritante dans le péritoine. A la suite de cette injection les cellules endothéliales se gonflent, leurs noyaux plats redeviennent sphériques, la masse de protoplasma qui formait primitivement la plaque devient grenue et globuleuse, puis se divise. Les cellules ainsi segmentées et proliférées ne peuvent plus être alors distinguées des globules blancs du sang. Elles tombent alors dans l'exsudat ou restent en place ; dans ce dernier cas elles peuvent servir à la reconstitution d'un nouvel endothélium. Dans les inflammations adhésives des membranes séreuses, caractérisées par la végétation d'un tissu embryonnaire formant des bourgeons et parcouru par des vaisseaux, les cellules endothéliales se forment directement aux dépens du tissu embryonnaire, et à la surface des brides filamenteuses produites par le concours de deux bourgeons opposés, Ranvier a démontré l'existence d'un pavé endothélial parfaitement caractérisé, et cela chez l'homme à la suite de la pleurésie.

Pour bien comprendre ces phénomènes de végétation des membranes séreuses enflammées, il est nécessaire d'entrer dans quelques détails sur les inflammations séreuses exsudatives. Jusqu'ici nous avons vu dans la membrane enflammée se produire le premier phénomène commun à toutes les inflammations, le *retour du tissu à l'état embryonnaire*.

Le second phénomène caractéristique des tissus enflammés est la *tendance à la reproduction du tissu primitif lorsque l'irritation a disparu*. Cette loi fondamentale formulée, surtout dans ces derniers temps par V. Cornil et par Ranvier, se retrouve dans les endothéliums.

Nous venons de voir en effet que les cellules épithéliales aplaties se reproduisent sur les bourgeons produits par la prolifération de la séreuse pleurale et y forment un revêtement continu. Voyons maintenant comment se développent ces bourgeons dans les diverses séreuses enflammées.

Le premier phénomène qui se produit après que la membrane séreuse a été irritée est la production d'un exsudat. Cet exsudat ne diffère d'abord du liquide cavitaire contenu dans la séreuse que par une proportion plus considérable de la substance fibrinogène. Le fait est mis hors de doute quand, enlevant à l'aide d'une ponction le liquide du péricarde et de la plèvre enflammée, on l'abandonne ensuite à l'air. Au bout de peu de temps il se produit un caillot tremblotant, gélatiniforme au milieu du liquide d'abord transparent. Ce caillot est surtout formé par un réticulum de fibrine. Le liquide cavitaire des grands sacs séreux sous-cutanés des batraciens anoures jouit à un plus faible degré de la même propriété de se coaguler à l'air ou en présence de certaines substances, notamment de la paraglobuline contenue dans les globules rouges du sang. Ce premier stade n'est donc en quelque sorte que l'exagération de l'état normal de la sécrétion, avec une perturbation notable (augmentation de la substance fibrinogène); dans la qualité du liquide exsudé suivant la loi de toutes les sécrétions morbides.

Mais peu après, l'exsudat liquide fournit spontanément un précipité fibrineux, et cela à la surface de la séreuse complétement close d'ailleurs. Ce précipité s'étale d'abord en formant des nattes fines, laissant entre elles des dépressions minimes et affectant une disposition générale alvéolaire. Il est mou, comme gélatineux, s'enlève facilement et se rompt brusquement quand on essaye de l'enlever, en formant des cassures nettes. Parfois la surface est villeuse; il semble alors que l'exsudat fibrinogène ait été comme battu, et que la fibrine se soit concrétée en lame. Tel est le cas de l'exsudat péricar-

dique. Plus tard les coagulations fibrineuses s'aplatissent et se tassent en se superposant par lits comme les feuillets d'un livre.

Si l'on dissocie des fragments de cet exsudat fibrineux dans un liquide neutre (l'iodo-sérum ou le picrocarminate d'ammoniaque à 1/200e conviennent parfaitement pour cet objet), on arrive à en analyser les éléments constitutifs, et cette analyse histologique est importante au point de vue de l'histoire des modifications pathologiques éprouvées par l'endothélium. On obtient ainsi, outre les filaments de fibrine à divers états d'évolution régressive, des éléments cellulaires dont l'examen offre un grand intérêt.

Certaines cellules sont devenues embryonnaires et absolument semblables aux globules blancs du sang, c'est-à-dire formées d'un noyau entouré d'une masse de protoplasma grenu. D'autres sont constituées par de grandes plaques irrégulières de protoplasma et contiennent de gros noyaux vésiculeux nucléolés, solitaires ou multiples, analogues aux éléments considérés autrefois par Lebert comme caractéristiques du carcinome (Cornil et Ranvier). Enfin, d'autres éléments cellulaires sont tout à fait analogues à ceux qu'on trouve normalement dans la moelle rouge des os, et sont constitués par de larges plaques irrégulières de protoplasma contenant des noyaux multiples. (Ces éléments cellulaires ont été appelés par Robin *myéloplaxes*.)

Une dernière espèce de cellules, qu'on peut encore trouver dans l'exsudat formé à la surface d'une séreuse, consiste dans une modification légère de la cellule endothéliale primitive qui redevient granuleuse et dont le noyau reprend sa forme sphérique. De pareilles cellules, absolument identiques avec celles du tissu conjonctif, ont été décrites par V. Cornil et L. Ranvier. (*Manuel d'histologie pathologique*, p. 468-469, fig. 207, *d*.)

Ces divers éléments sont disposés par couches dans le réti-

culum fibrineux lui-même stratifié. L'origine des éléments cellulaires doit être ici rapportée bien évidemment à la prolifération de la membrane endothéliale. Dans le cours de ce processus, les cellules plates de l'endothélium reprennent d'ailleurs, non-seulement tous les caractères morphologiques des cellules plates du tissu conjonctif, mais encore subissent des modifications nutritives absolument identiques. C'est ainsi que dans l'exsudat de la pneumonie catarrhale, où les cellules endothéliales prennent une part considérable, on voit ces dernières, revenues à l'état embryonnaire, se replier autour d'un globe central de substance ordinairement colloïde, l'entourer et former ainsi une cellule vésiculaire dont le protoplasma grenu enveloppe le contenu, tandis que le noyau est refoulé à la périphérie. L'élément se présente alors comme un anneau dont le noyau serait le chaton (1).

De pareilles transformations sont on ne peut plus fréquentes dans le tissu conjonctif. Ranvier a démontré que la cellule adipeuse n'avait point d'autre origine. Dans ses remarquables recherches sur l'œdème expérimental, il a démontré une modification analogue survenant dans les cellules plates du tissu conjonctif lâche. Tout dernièrement, enfin, il a montré que, consécutivement à l'irritation formative, les mêmes cellules endothéliales du tissu conjonctif, s'enroulant autour des cylindres d'axe, forment la portion véritablement cellulaire des segments interannulaires des nerfs. Enfin, les cellules des tendons subissent également la même transformation dans diverses circonstances (2). Sous l'influence de l'inflammation, les cellules endothéliales sont donc, comme celles du tissu conjonctif, aptes à envelopper un contenu particulier disposé en forme de globe, et cela, en prenant la forme de vésicules par un tout autre mécanisme que les cellules épithéliales pour-

(1) Hérard et Cornil, *De la Phth. pulm.*, p. 122.

(2) J. Renault, *De la transformation vésiculeuse des éléments cellulaires des tendons*. Arch. de Physiol. 1872.

vues d'une membrane. Ce point de rapprochement était utile à signaler, au point de vue fonctionnel, entre deux ordres d'éléments cellulaires anatomiquement presque identiques.

L'exsudat que nous venons de décrire est lui-même le milieu où s'accomplit le phénomène vital intéressant, en vertu duquel la membrane séreuse reconstruit un tissu cicatriciel qui lui-même affectera, dans un grand nombre de cas, tous les caractères d'une séreuse. Ce processus a été étudié par Ranvier dans les brides cicatricielles de la plèvre, par le même auteur et par Durante, dans les cicatrices qui succèdent à l'oblitération des artères par un caillot. Ces deux anatomistes ont démontré que ce n'est pas à une organisation des globules blancs contenus dans le thrombus qu'est due la production du tissu embryonnaire cicatriciel, comme l'avait pensé Otto Weber, mais bien à un bourgeonnement de l'endothélium artériel qui pénètre le caillot et le remplace à mesure que ce dernier se résorbe. Il est vrai que toutes les tuniques artérielles participent à cette prolifération, même les fibres-cellules contractiles, ainsi que Durante l'a démontré (1). Il n'en est pas moins vrai que ces faits mettent hors de doute, aussi bien dans les vaisseaux que dans les autres séreuses, la propriété qu'ont les cellules endothéliales de se multiplier sous l'influence des irritations de diverses natures.

Ici, une question se présente. Les liquides cavitaires des membranes séreuses contenant, ainsi que nous l'avons montré, une substance capable d'engendrer de la fibrine dans diverses circonstances, on est conduit à se demander comment il se fait qu'à l'état normal, la fibrine ne se forme pas spontanément dans les sacs séreux, et en vertu de quel mécanisme se fait la précipitation de cette substance dans les divers états pathologiques que nous venons de signaler.

Il est très-probable, et ceci est bien entendu une pure

(1) *Arch. de physiologie*. 1872.

hypothèse, que la présence même de la couche endothéliale empêche la coagulation. Quand une séreuse est enflammée, elle desquame partiellement, et le liquide interstitiel contenant de la substance fibrino-plastique détermine probablement le dépôt fibrineux quand il se mêle au liquide cavitaire de la séreuse, riche en fibrinogène (Schmidt). On sait d'ailleurs que l'existence de l'endothélium vasculaire est une des conditions principales de la fluidité du sang à l'intérieur des vaisseaux. Dans l'état actuel de la science, on peut donc logiquement supposer que la desquamation de la couche endothéliale comme aussi la présence dans le liquide normal de la séreuse des cellules épithéliales modifiées par l'inflammation puissent agir comme la substance fibrino-plastique et déterminer la formation de la fibrine aux dépens de la matière fibrinogène de l'exsudat primitivement liquide (1).

Le type des cellules endothéliales embryonnaires doit être recherché dans les néoformations morbides, et surtout dans l'endothélium embryonnaire des vaisseaux des tumeurs, soit en effet que les néoplasmes aient simplement une origine inflammatoire comme les bourgeons charnus, soit qu'il s'agisse de vaisseaux embryonnaires développés dans un sarcome ; l'endothélium dans ces divers cas diffère à peine des cellules embryonnaires voisines et le sang coule dans un système lacunaire dont la délimitation latérale est très-imparfaite. Dans ce cas on conçoit que les phénomènes de diapedèse s'effectuent très-largement au travers de l'endothélium. Dans les divers états pathologiques qui se caractérisent par une diapedèse très-rapide et très-abondante de globules blancs dans les cavités séreuses, comme l'infection purulente traumatique ou puerpérale, la morve, certaines formes de rhumatisme, on trouve les vaisseaux des séreuses dilatés et en même temps que dans le voisinage un abcès métastatique s'est formé, les

(1) Cornil et Ranvier, *loc. cit.*, p. 461.

parois vasculaires sont redevenues embryonnaires, les cellules endothéliales de ces derniers sont gonflées, leur noyau redevient sphérique et autour d'eux on trouve une quantité souvent considérable de globules blancs. Ces faits jettent un grand jour sur la question si obscure encore de la formation des abcès métastatiques et sur la question non moins controversée de l'issue des globules blancs au travers d'une paroi vasculaire en apparence intacte, phénomène auquel Cohnheim a fait dans ces derniers temps joué un rôle considérable dans la production des exsudats inflammatoires.

Nous avons vu certaines inflammations des séreuses s'accompagner d'un bourgeonnement considérable aboutissant à la formation d'adhérences solides entre les deux feuillets. Cette prolifération a son point de départ dans l'endothélium. Si les bourgeons ainsiformés ne sont pas soudés à d'autres, ils restent sur place et en s'organisant forment des lames superposées de tissu fibreux. De là résultent des plaques d'apparence blanchâtre qui parfois s'infiltrent de sels calcaires et qui forment à la surface de la séreuse de véritables tumeurs inflammatoires dont l'importance pathologique est souvent considérable (plaques laiteuses, — plaques cartilaginiformes ou ossiformes de l'endocarde, de l'endartère, — des plaies du péritoine, de la vaginale, etc., etc.).

Dans les tumeurs des séreuses, le rôle de l'endothélium est également actif. Rindfleisch a montré que dans l'épiploon qui ne contient pas d'autres cellules que celles de son revêtement endothélial, les divers néoplasmes se développent par une prolifération active de celles-ci. La démonstration de ce fait est encore rendue plus rigoureuse par l'absence de vaisseaux dans cette membrane. Dans les inflammations tuberculeuses des séreuses il se produit aux dépens principalement de l'endothélium des bourgeons charnus qui se chargent ou non de granulations, mais qui souvent, comme toutes les néoplasies tuberculeuses, tendent à subir la dégénérescence caséeuse. Il est

très-probable aussi d'après Ranvier que les granulations tuberculeuses du poumon se développent principalement aux dépens de l'endothélium, il en est du reste de même des autres tumeurs du poumon dans la production desquelles l'endothélium prend une part active.

En résumé les endothéliums presque absolument identiques au point de vue morphologique avec les éléments cellulaires du tissu conjonctif présentent avec ceux-ci de grandes analogies fonctionnelles. Sous le titre commun de cellules endothéliales, on peut donc réunir dans un même groupe les cellules plates du tissu conjonctif et du tissu muqueux de Wharton, les cellules enroulées, aplaties et soudées des tendons, et les épithéliums pavimenteux à cellules aplaties et à noyau également aplati qui forment le revêtement continu des séreuses.

Des endothéliums des séreuses en particulier.

Après les développements considérables donnés précédemment au sujet des cellules endothéliales considérées à un point de vue tout à fait général, on conçoit qu'il nous reste peu de chose à dire des divers endothéliums des séreuses ; la description de la séreuse péritonéale, celle de la plèvre, de la tunique vaginale, etc., n'offrent rien de particulier. Nous avons vu que sur les membranes constituées par un réseau très-fin de fibres conjonctives, telles que l'épiploon, les cellules endothéliales prennent les formes les plus diverses pour se modeler sur les surfaces qu'elles recouvrent. Dans les grandes séreuses, telles que le péritoine, le péricarde et la plèvre, les endothéliums offrent l'aspect de plaques irrégulièrement polygonales, dont les dimensions en hauteur et en largeur sont à peu près les mêmes. Nous examinerons seulement ici les formes singulières de l'endothélium, c'est-à-dire celles qu'il prend dans certains organes, comme les *vaisseaux sanguins ou lymphatiques*, le *poumon* (alvéole pulmonaire),

les cavités séreuses sous-cutanées analogues aux grands sacs séreux des batraciens (*bourses séreuses, adventices ou normales*), les *synoviales articulaires* et l'arachnoïde.

Endothélium des bourses séreuses sous-cutanées, normales ou adventices.

L'épithélium plat qui tapisse ces cavités est ordinairement continu, polygonal, comme dans les grandes séreuses. Les bourses séreuses sous-cutanées sont parfois cloisonnées; la disposition de l'endothélium est alors analogue à celle qu'on observe sur une séreuse bridée par des adhérences. Le type de l'endothélium de ces cavités séreuses incomplètes doit être pris à la face interne des gaînes lamelleuses des nerfs ou mieux encore dans les gaînes tendineuses. C'est un revêtement de cellules polygonales, analogue à celui du péritoine, reposant sur une couche de tissu conjonctif aplati, à la surface de laquelle on détermine par l'imprégnation d'argent un réseau étoilé de cellules plates. Au centre de chaque espace stellaire, l'acide oxalique ou le picrocarminate décèlent un noyau. C'est à la présence de cette couche à cellules aplaties qu'il faut attribuer l'erreur de Recklinghausen sur la structure des tendons.

Il ne faut pas confondre cette couche de cellules étoilées avec une deuxième couche d'endothélium, comme certains auteurs, et notamment Luschka, l'ont fait pour l'arachnoïde. L'endothélium forme à la surface des tendons une couche de revêtement toujours simple, qui persiste tant que le tendon glisse dans sa gaîne synoviale, fût-il modifié par la calcification ou même l'ossification, comme cela se voit chez les oiseaux.

Endothélium des synoviales articulaires.

Les synoviales articulaires, bien que développées dans l'épaisseur du feuillet moyen du blastoderme, ne sont pas

revêtues, à proprement parler, par une couche de cellules endothéliales, mais bien, d'après Kölliker, par une, deux ou quatre couches de grandes cellules pavimenteuses qui mesurent de 11 à 17 μ et renferment un noyau arrondi de 4 à 7 μ. Nous avons donc affaire ici à un épithélium pavimenteux stratifié. Cet épithélium se prolonge avec ses caractères sur les franges synoviales sur lesquelles la stratification est bien évidente.

Le liquide cavitaire qui baigne cet épithélium et qui probablement est sécrété par lui, consiste dans un liquide particulier, transparent, jaunâtre, filant, analogue au mucus parce qu'il en contient les principaux éléments (mucine) et qu'on appelle *synovie*. Il diffère autant des liquides des autres séreuses que l'épithélium qui le sécrète diffère de l'endothélium proprement dit.

Épithélium de l'arachnoïde cérébrale et spinale.

C'est un endothélium véritable, n'offrant qu'une seule couche de cellules polygonales analogues à celles des grandes séreuses. C'est à tort que Henle, puis Luschka, ont décrit sur la face interne de la dure-mère une couche multiple ou double de cellules pavimenteuses. La vérité est que sur ce point, l'épithélium repose sur une couche de tissu conjonctif à cellules aplaties. Les plaques endothéliales de l'arachnoïde mesureraient, d'après Kölliker, de 11 μ à 13 μ de diamètre et contiendraient un noyau arrondi ou ovalaire de 4 à 9 μ. L'épithélium de l'arachnoïde crânienne repose sur un tissu aréolaire présentant quelques analogies avec le grand épiploon.

Je vais décrire maintenant l'épithélium de l'amnios et du cordon ombilical, qui par son développement se rapproche de l'épiderme, mais qui par la forme de ses éléments et leur arrangement doit être placé à côté des séreuses.

Épithélium de l'amnios et du cordon ombilical.

L'épithélium qui tapisse l'amnios proprement dit et le cordon ombilical doit être considéré comme une variété à part, qui diffère de l'épithélium des séreuses en ce que les cellules ne forment plus un revêtement simple, mais se superposent en deux couches, l'une superficielle, l'autre profonde.

La *couche profonde* de l'épithélium amniotique limite extérieurement le tissu muqueux; elle est formée de cellules aplaties, constituées par une masse de protoplasma contenant un noyau nucléolé et disposées en couche pavimenteuse régulière. Cette couche est l'analogue de la couche profonde des cellules épithéliales de la cornée et du corps muqueux de Malpighi, dont l'amnios n'est que le prolongement chez l'embryon. Elle en diffère en ce qu'elle n'est pas formée de cellules épithéliales cylindriques et sphéroïdales, mais bien de lames de protoplasma plus ou moins aplaties.

La *couche superficielle* est constituée par un revêtement très-mince de cellules extrêmement aplaties, beaucoup plus larges que celles de la couche profonde et formées par une lame de protoplasma tout à fait transparente. Il est facile d'en obtenir de bonnes préparations par le procédé suivant, applicable à tous les épithéliums plats, et que Schweigger-Seidel et Ranvier ont plusieurs fois employé avec beaucoup d'avantage. On immerge d'abord l'amnios ou le cordon dans une solution de nitrate d'argent à 3 pour 100, et après avoir imprégné convenablement le tissu, on le lave à l'eau distillée, puis on applique la surface épithéliale sur une lame de verre et on laisse sécher dans cette position. Si l'on vient ensuite à soulever la membrane desséchée, la couche la plus superficielle de l'épithélium reste seule adhérente à la lame de verre, et si on l'examine dans la glycérine acidifiée par l'acide oxa-

lique ou dans le picrocarminate d'ammoniaque à 1 p. 100, on voit qu'elle est formée de larges plaques irrégulières, à bord crenelés, dans lesquelles on distingue un noyau ratatiné. Cette sorte de cuticule superficielle, pas plus que la couche épithéliale profonde, ne présente jamais d'orifices ou stomates analogues à ceux qui ont été décrits et figurés par Huter (1) et par Koster ; toutes ces cellules se rejoignent au contraire par leurs bords dentelés, sans laisser entre elles le moindre interstice.

On observe souvent sur les préparations obtenues à l'aide du nitrate d'argent une disposition toute particulière qui rend très-bien compte de l'erreur dans laquelle sont tombés les auteurs que nous venons de signaler. On voit de distance en distance le long des lignes noires dessinées par l'argent et qui marquent la limite des cellules des points globuleux bruns ou noirs, circulaires ou elliptiques, et même par place des anneaux noirs. A un faible grossissement, de pareilles figures peuvent facilement en imposer pour un orifice ou stomate ; mais avec un objectif puissant on remarque que toujours la cuticule épithéliale superficielle passe au-dessus de ces globes et les recouvre complétement.

Si en outre, au lieu d'employer pour l'étude de l'épithélium amniotique les solutions de nitrate d'argent on se sert simplement de sérum iodé ou de liquide de Müller, il n'est plus permis de conserver le moindre doute sur la nature des figures que nous venons de décrire. En 1870, Renaut (2) a montré qu'il s'agissait là simplement d'une transformation vésiculeuse des cellules de la couche profonde de l'épithélium amniotique, dans le protoplasma desquelles s'accumulent des globes de mucine qui les distendent en refoulant le noyau à la périphérie. Il en résulte des corps sphériques qui, lorsqu'on

(1) Huter, *Centralblatt*, 1865. Communication sur les canaux plasmatiques des membranes fœtales, p. 641.

(2) Renaut (J.). Note sur le tissu muqueux du cordon ombilical (Gélatine de Wharton). *Société de Biologie*, 1870, et *Archives de Physiologie*, 1872.

éloigne l'objectif, sont clairs à leur centre et obscurs à la périphérie. C'est ainsi, comme on le sait, que se comportent les corps réfringents dans un liquide moins réfringent qu'eux-mêmes. Un orifice se comporterait tout autrement; nous devons en conséquence conclure qu'il ne s'agit ici de rien autre chose que d'erreurs d'observation.

Du reste, dans ces derniers temps, Winogradow (1) a donné à ces figures une interprétation tout à fait identique avec celle proposée déjà par Renaut. Il a décrit dans la couche profonde de l'épithélium amniotique, entre les cellules, des figures particulières, consistant en vésicules transparentes, pourvues d'un contour très-net et d'un noyau central, se gonflant par l'eau de manière à tripler de volume très-rapidement; l'acide acétique les rend troubles et granuleuses. Il résulte, en effet, des recherches de Renaut, que le contenu de ces cellules vésiculeuses n'est autre chose que de la mucine identique avec celle qui, dans la gelée de Wharton, distend les mailles formées par les fibres conjonctives ou corps fibro-plastiques étoilés.

Köster (2) avait tiré de la présence de ces globes de mucine dans la couche épithéliale de l'amnios et du cordon une conséquence très-importante. Il semblait, en effet, considérer les prétendus stomates comme remplis de matière muqueuse *refluant des canaux du suc*, subjacents à l'épithélium. Au-dessous de celui-ci existe en effet une couche de tissu conjonctif, à cellules aplaties, donnant par l'argentation des figures étoilées. Cette couche sous-épithéliale, analogue à celle qu'on trouve à la surface des tendons, immédiatement au-dessous de l'épithélium de la gaîne tendineuse, sert simplement à limiter extérieurement le tissu muqueux. C'est donc à tort que Köster a voulu la considérer comme un réseau de capil-

(1) Winogradow, *Sur la structure de l'amnios chez l'homme*, *in Archives de Virchow*, tome LIV, 1872, p. 78.

(2) Köster, *Dissert. inaugurale*. Wurtzbourg, 1868.

laires lymphatiques, dont Winogradow a de nouveau affirmé tout récemment l'existence. Il résulte des recherches de Renaut sur le cordon ombilical que cette interprétation est tout à fait erronée; la théorie des bouches absorbantes, consistant en des lacunes interépithéliales ouvertes ou *stomates*, paraît ici, comme ailleurs du reste, en désaccord avec les faits fournis par une observation attentive.

V. aussi : Dohrn, *Gazette mensuelle d'obstétrique*, 1865, p. 114. Contribution à l'anatomie microscopique des membranes complètes de l'œuf humain.—Winkler. Sur la texture et la vie cellulaire dans les annexes de l'œuf humain.

Épithélium vasculaire.

La paroi interne des vaisseaux, artères, veines capillaires, vaisseaux lymphatiques, endocardes, est tapissée dans toute son étendue par des cellules épithéliales accolées l'une à l'autre et formant une membrane continue, une sorte de manchon que dans certaines circonstances on peut arracher par lambeaux circulaires. La nature intime de ces cellules a été discutée vivement dans ces dernières années. Depuis que Hoyer (1865) démontra nettement leur existence dans tout le système vasculaire, des travailleurs nombreux, Eberth, Aeby, His, Legros, etc., ont creusé cette question et l'ont conduite à un degré de perfection assez élevé. Mais si tous les auteurs qui ont étudié les épithéliums vasculaires s'accordent unanimement à reconnaître un revêtement cellulaire continu, c'est là à peu près le seul point sur lequel l'accord soit parfait.

La question de nature les a d'abord divisés. On sait que His, Rindfleisch, Thiersch, et après eux Kölliker ont beaucoup de tendance à rejeter ces cellules de la classe des épithéliums pour les faire rentrer dans la classe du tissu conjonctif.

Ces cellules intra-vasculaires seraient donc rien moins que des cellules épithéliales, aussi leur a-t-on donné un nom nou-

veau : cellules d'endothélium pour les distinguer des vraies cellules épithéliales. C'est en se basant sur le développement aux dépens de feuillets différents du blastoderme de l'épithélium et de l'endothélium, sur la différence probable de fonctions, sur la contractilité entrevue par Stricker des cellules endothéliales des capillaires, enfin sur la disposition en une seule et unique couche de ce même endothélium, que les auteurs en question soutiennent cette opinion.

Il est vrai qu'on peut faire à cette manière d'envisager les choses plusieurs objections.

D'abord le développement de l'endothélium aux dépens du feuillet intermédiaire s'applique à d'autres organes qu'aux épithéliums des vaisseaux et des séreuses. Ensuite, certains de ces endothéliums présentent réellement des couches superposées, exemple : l'épithélium des franges synoviales. Enfin, la contractilité des cellules endothéliales des capillaires a été vue par un seul auteur, et Kölliker le cite avec réserve, soit pour le fait anatomique d'une certaine quantité de protoplasma, soit pour le fait physiologique de la contractilité de ces cellules.

Il est donc bien permis, à l'heure actuelle, de se tenir encore sur la réserve, et tout en laissant la question indécise, de continuer à décrire sous le nom d'*épithéliums* les cellules qui forment un revêtement continu dans tout l'arbre vasculaire. Il nous serait impossible, sous peine de nous livrer à des répétitions fastidieuses, d'étudier les épithéliums vasculaires selon les vaisseaux : gros, petits, artères, veines, endocarde, et surtout selon les organes où, malgré quelques différences relativement peu importantes, les caractères généraux se retrouvent les mêmes.

Nous ne ferons une exception que pour les vaisseaux lymphatiques, où des conditions toutes spéciales d'origine, de forme et de rapport avec les cavités séreuses, nécessitent une description particulière. La description qui suit s'appliquera

donc à tout le système vasculaire sanguin, en ce qui concerne les caractères généraux de l'épithélium de revêtement.

Cette membrane de revêtement interne des vaisseaux : *Endothel Rohr* (His), *Perithel Rohr* (Auerbach), *Zell Hau* (Remak), tunique épithéliale, est formée, comme son nom l'indique, de cellules épithéliales.

Il nous faut donc étudier :

1° Chacune de ces cellules épithéliales ;

2° Le rapport de ces cellules épithéliales les unes avec les autres.

1. *Cellule épithéliale.* — Nous pouvons lui considérer deux faces et une circonférence, au point de vue morphologique ; et au point de vue de sa structure : 1° un noyau, 2° une plaque cellulaire.

La face interne de la cellule épithéliale est lisse, plane, et se trouve directement en rapport avec le fluide sanguin ; on sait que les globules blancs surtout circulent lentement le long des parois vasculaires ; ils sont donc en rapport immédiat avec la face interne de cet épithélium, quand ils arrivent dans les vaisseaux capillaires très-ténus, auxquels tous les auteurs n'accordent pas une membrane propre, la cellule épithéliale, qui seule séparerait les éléments sanguins du tissu, joue peut-être un rôle osmotique considérable.

La face externe de la cellule épithéliale est directement appliquée contre la couche interne des vaisseaux, artère, veine, ou endocarde. Pour les auteurs qui acceptent que les capillaires les plus ténus sont formés de cette couche épithéliale, et aussi d'une enveloppe propre, homogène, c'est contre cette enveloppe que la cellule applique sa face externe ; tandis que pour ceux qui, avec Eberth, Auerbach, His, etc., admettent que le capillaire n'a pas d'autre paroi que la cellule endothéliale, la face externe de cette cellule serait directement en contact avec les tissus. Cette dernière opinion me paraît moins probable que la première, et j'inclinerais plus volon-

tiers à penser que les cellules sont véritablement épithéliales et non conjonctives, et en même temps, que les capillaires les plus ténus, de même que les autres vaisseaux, ont leur paroi homogène simplement tapissée par cette tunique.

L'adhérence de la face externe de l'épithélium à la tunique interne des vaisseaux ou de l'endocarde est très prononcée à l'état vivant et sur un tissu frais ; cependant on peut, même dans ces conditions, enlever avec de fines pinces quelques lambeaux cellulaires. Après la mort, ces cellules se détachent très-vite, surtout dans une température élevée, et l'on peut facilement, avec un simple lavage, entraîner un grand nombre de ces éléments ; c'est tout à la fois une méthode de dé-

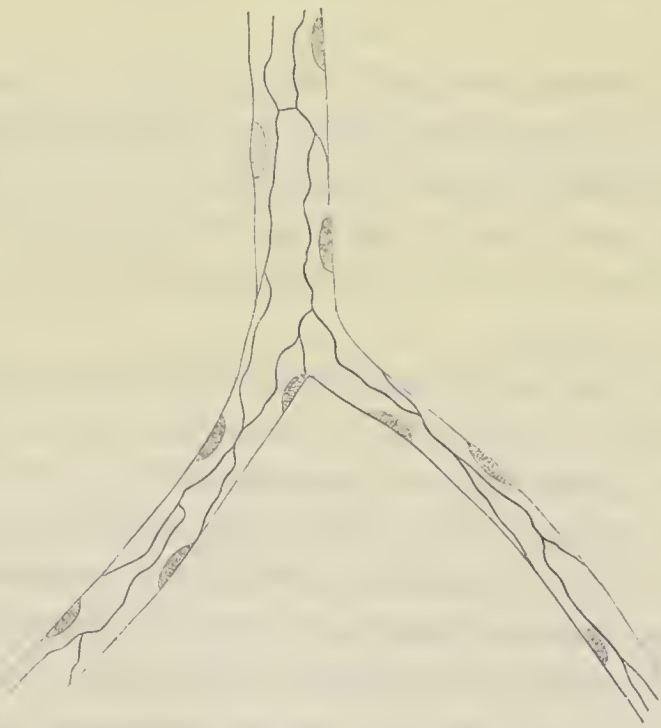

Fig. 16. — Capillaires de la queue d'un têtard un peu avancé en développement, dont les cellules, présentant toutes un noyau visible, ont été rendues apparentes au moyen du nitrate d'argent. Grossissement de 350 diamètres. (Kolliker.)

montrer leur existence et un moyen de les étudier isolément.

La circonférence des cellules épithéliales vasculaires n'est autre chose que le bord de la cellule elle-même, et ce bord n'a qu'un seul caractère commun à tous les vaisseaux, c'est la *netteté*. Ce bord détermine la forme de l'élément, forme extrêmement variable, d'un vaisseau à l'autre, non-seulement selon l'espèce, mais aussi selon l'organe et la disposition des mailles capillaires. Il y a cependant quelques données générales que nous pouvons fournir : ainsi on peut dire que l'épithélium des petits vaisseaux, des capillaires surtout, a des formes beaucoup plus irrégulières que celui des vaisseaux plus volumineux.

Tantôt on le voit s'enrouler en forme d'anneau péri-vasculaire, tantôt il forme comme une demi-spire ; d'autres fois, c'est un long fuseau avec un prolongement plus ou moins élargi; enfin, notons que dans ces mêmes petits vaisseaux, une seule cellule peut former un cercle complet. Il n'en est pas de même quand les vaisseaux deviennent plus gros ; alors il faut plusieurs cellules accolées pour faire le tour du vaisseau, et il en résulte que ces cellules prennent des formes plus régulières.

On peut donc établir, d'une façon générale, que l'épithélium vasculaire a une forme plus régulière dans les gros troncs que dans les petits.

Quand on considère des artères d'un calibre différent, on est frappé de ce fait, que les petites artères ont des cellules épithéliales plus nettement fusiformes, ou si l'on veut, plus allongées dans le sens de la longueur du vaisseau, tandis que les cellules épithéliales des grosses artères s'élargissent davantage, tout en conservant cependant un diamètre prédominant dans le sens longitudinal. D'où cette conclusion : La disposition fusiforme est plus nette dans les petits vaisseaux artériels et veineux, que dans les grosses artères et les grosses veines.

Étudié comparativement, l'épithélium des veines et des

artères peut encore nous permettre de mettre en relief ce fait, que l'épithélium des veines a généralement des cellules plus larges et celui des artères des cellules plus longues.

Enfin, on peut poser en règle générale, sinon absolue, que dans tous les vaisseaux, mais à degrés différents, l'élément est plus développé longitudinalement que transversalement.



Fig. 17. — Epithélium d'une artère d'un certain volume du mésentère de la grenouille, rendu apparent par le nitrate d'argent. Grossissement de 350 diamètres. (Koll.)

Sauf ces quelques données d'ensemble sur les lamelles, on peut tout imaginer, les bords les plus échancrés ou les plus rectilignes, ou les mieux arrondis, et l'on retrouvera toutes ces dispositions ici ou là, souvent en des points très-rapprochés. Disons cependant que les bords irréguliers, échancrés, anguleux, appartiennent plutôt aux épithéliums larges qu'aux épithéliums fusiformes.

Le seul caractère permanent des bords de la cellule épithéliale, c'est la *netteté*. La cellule paraît se terminer nettement, sans empiéter sur les cellules voisines auxquelles elle est tout simplement accolée. Cependant, quand on se sert pour l'étude d'une solution un peu forte de nitrate d'argent ou qu'on la laisse agir trop longtemps, on observe comme des plaques intercellulaires brunes, qui rompent le contour, le

bord de la cellule. Ce sont là, très-probablement, de simples artifices de préparation décrits cependant et dessinés par Eberth (Stricker), qui les appelle *swischen felder*, sans insister davantage sur leur signification. Nous pouvons donc négliger ces plaques intercellulaires qui paraissent être analogues à ces nodosités que Hayem a décrites comme une altération pathologique de l'épithélium. (*Soc. biol.*, 1869.)

Si, maintenant, nous recherchons les caractères de structure de ces cellules épithéliales, nous devrons étudier : 1° le noyau, 2° la plaque cellulaire.

Le noyau existe dans toutes les cellules et dans tous les épithéliums, même l'épithélium lymphatique où il avait été d'abord contesté (Legros) et dont l'absence avait paru un caractère différentiel des épithéliums des vaisseaux sanguins et lymphatiques. Ce noyau se trouve en général au centre de la cellule ou dans un point voisin du centre. Il est extrêmement aplati, arrondi, ou légèrement allongé dans le sens du plus grand diamètre de la cellule et de la longueur du vaisseau. Le noyau est légèrement granuleux, très-nettement délimité et il présente aux réactifs les mêmes caractères que les noyaux des autres cellules épithéliales. Par exemple, il se colore assez vivement au carmin ou au picro-carminate d'ammoniaque, même après imprégnation du sel d'argent, mais à condition que l'imprégnation aura été passagère. Personne n'a noté, sauf Stricker, une couche de protoplasma autour de ce noyau ; Kölliker dit même à ce sujet qu'il n'a jamais eu occasion de vérifier cette structure protoplasmique que Stricker prête aux cellules épithéliales.

La plaque cellulaire est formée d'une substance transparente et réfringente parfaitement amorphe et résistant aux réactifs alcalins, absolument comme les cellules déjà un peu vieilles de l'épithélium (Kölliker). Cette résistance aux réactifs alcalins, que Kölliker indique sans y insister, a été invoquée comme une raison de plus à ajouter à celles qui combattent

déjà cette opinion, que ces cellules de la tunique épithéliale des vaisseaux sont des cellules de tissu conjonctif.

Cette plaque résiste longtemps à la coloration au carmin, mais elle s'imprègne assez facilement du nitrate d'argent si, comme le veut Robinski, toute la surface cellulaire se colore au même degré que le bord de la cellule. — Mais à supposer que les bords de la cellule fixent plus vivement le nitrate d'argent, il n'en est pas moins certain qu'au bout d'un peu de temps la cellule se colore tout entière. — Cette membrane ou plaque cellulaire est probablement de la nature des autres cellules épithéliales; c'est une de ces nombreuses *substances dérivées* des matières protéiques.

Conformément à l'ordre que j'ai adopté, étudions maintenant la disposition réciproque de ces cellules, leur rapport, leur mode de jonction. Il est inutile d'insister sur ce fait, qu'il n'y a qu'une seule couche de cellules épithéliales; elles ne peuvent donc affecter que des rapports de juxtaposition. Elles sont en effet placées les unes à côté des autres et adhèrent par leurs bords si bien que, avant qu'on ne connût les imprégnations d'argent, leur disposition et même leur existence avaient échappé dans les petits vaisseaux que l'on considérait comme formés d'une *membrane continue* à noyaux. — Mais avec les nouveaux procédés d'étude des épithéliums, le bord de chacune des cellules apparut avec la plus grande netteté, et il fut facile de reconnaître que cette membrane, en apparence continue, était réellement composée de cellules juxtaposées. En effet, une injection de gélatine chargée d'une solution à 1/400 de nitrate d'argent, ou même sur un lambeau de membrane vasculaire, le simple dépôt de quelques gouttes de la même solution, suffisent pour faire apparaître un tracé régulier de toutes les cellules épithéliales, — le contour de chaque cellule est marqué par un trait noir très-délicat, surtout si le réactif a agi pendant un temps très-court

variable selon le titre de la solution, la fraîcheur du tissu qu'on étudie, ou la quantité de lumière solaire.

Ce fait de la préférence du nitrate d'argent pour les contours cellulaires a fait affirmer que deux cellules étaient séparées par une substance de nature différente à leur propre tissu, par une substance amorphe, intermédiaire, qui avait la propriété de fixer plus avidement le nitrate d'argent. Il y a donc, de l'avis de la plupart des histologistes, entre les cellules dont nous parlons une substance unissante très-peu abondante, une sorte de mortier dont l'existence est dévoilée par le réactif. Cependant Robinski, dans un travail sérieux (*Arch. phys.*) s'est élevé contre cette opinion. S'il est vrai, dit-il, que les contours cellulaires apparaissent les premiers, cela ne veut pas dire qu'ils soient seuls colorés; toute la surface cellulaire s'est colorée également, mais les bords paraissent seuls touchés par le réactif, parce que là les faces pariétales sont vues de champ, il se passe là ce qui arrive aux gouttes graisseuses, et aux bulles d'air dont on connaît la netteté de contours au microscope.

Il nous semble que le raisonnement de Robinski pourrait à la rigueur s'appliquer à une cellule sphérique, une vésicule adipeuse par exemple, selon sa propre comparaison, mais il s'agit ici de lamelles plates, d'une minceur extrême.

Si l'on ajoute que l'action des alcalins (solution de potasse à 40 °/₀) détache les cellules les unes des autres, en ramollissant cette substance intermédiaire qui réunit leurs bords, il faudra bien accepter avec Recklinghausen, Kölliker, etc..., que les cellules épithéliales sont unies par un ciment.

Ces notions générales sur les cellules épithéliales et leurs rapports réciproques étant acquises, nous ne saurions mieux faire, pour achever la description des cellules, que de citer ici une partie du tableau qu'a donné autrefois Legros de leurs dimensions réciproques dans les divers vaisseaux chez l'homme et un certain nombre d'animaux. On y reconnaîtra facilement

que les dimensions des cellules ne sont nullement en rapport avec le volume de l'animal, dans la série des êtres, et qu'il y a peu de différence pour le même animal, quel que soit son âge. Au contraire, en général, l'épithélium est plus large dans les gros vaisseaux et les larges dilatations vasculaires que dans les petits vaisseaux. — Ce sont là les conclusions de Legros.

		Longueur.	Largeur.
Enfant nouveau-né. .	artère humérale. . .	40 à 50 μ	10 μ
— . .	artériole.	20 à 25 μ	5
— . .	capillaires.	15 à 23 μ	
Cheval	carotide.	50 μ	10 à 15 μ
Rat adulte.	. . . . .	32 μ	8
Rat nouveau-né.	. . . . .	34 μ	7
Triton.	artère du poumon. .	100 μ	16

Il reste maintenant à étudier l'*épithélium des lymphatiques*, auquel nous avons fait une place à part, à cause des particularités toutes spéciales qu'il présente.

Beaucoup des caractères déjà énumérés lui appartiennent; ce sont encore des cellules plates nucléées à bords nets, unies entre elles par une petite quantité de matière amorphe. Le seul fait un peu saillant relatif à la forme des cellules, c'est l'extrême irrégularité de leurs bords, crénelés et anguleux plus que partout ailleurs, et aussi la largeur relative de ces cellules qui l'emporte quelquefois sur leur longueur. Mais les caractères vraiment spéciaux, sont relatifs à l'origine des lymphatiques et à l'existence des stomates qui les feraient communiquer à plein canal avec les grandes cavités splanchniques.

On sait que von Recklinghausen, à qui l'on doit sur l'origine des lymphatiques les plus belles recherches, affirme qu'ils communiquent dès leur origine avec les canaux du tissu conjonctif, canaux plasmatiques (*Safscanalchen*) et malgré la négation de His, Ludwig, Schweigger-Seidel, etc... Kölliker se rallierait

volontiers à cette opinion, au moins pour ce qui concerne les capillaires lymphatiques naissants. Ranvier, dont on connaît les heureux travaux sur le tissu conjonctif, admet volontiers que la circulation plasmatique de Reckhinghausen est une véritable circulation lymphatique : deux faisceaux de tissu conjonctif limitent un espace dans lequel circulent une foule de cellules rondes, analogues de tout point aux cellules lymphatiques. Si l'on considère de plus que ces faisceaux sont tapissés, au moins en partie, probablement en totalité, par des cellules plates d'endothélium, tout à fait comparables à celles des séreuses ou des vaisseaux lymphatiques eux-mêmes, on comprendra encore plus facilement qu'on soit autorisé à rapprocher les uns des autres : cavités séreuses, canaux plasmatiques conjonctifs et enfin canaux lymphatiques.

Ce rapprochement est aujourd'hui puissamment corroboré par les travaux de Recklinghausen, Schweigger-Seidel et Dogel sur lesquels j'ai déjà appelé l'attention.

Nous savons très-peu de chose de positif sur le développement des épithéliums vasculaires, car on ne peut réussir des imprégnations d'argent que sur des vaisseaux dont l'épithélium est déjà nettement formé. Kölliker comble cette lacune en supposant qu'un capillaire étant donné avec ses cellules épithéliales, deux cellules voisines envoient deux prolongements qui s'accolent et ont été pris pour un bourgeon plein qui se creuserait plus tard d'une cavité pour la circulation du sang, tandis qu'en réalité ce prolongement ou bourgeon vasculaire serait creux puisqu'il serait formé par le simple adossement de deux cellules épithéliales. Mais cette conception de Kölliker manque de la sanction du fait observé.

L'épithélium des vaisseaux subit-il la desquamation et le renouvellement progressif? On s'accorde généralement à reconnaître que non. N'oublions pas qu'il n'y a ici qu'une seule couche épithéliale, et qu'on ne voit pas trop comment pourrait se faire le renouvellement cellulaire.

Cependant, peut-être faut-il faire quelques réserves? On sait d'une part que la desquamation est une loi assez générale dans les épithéliums; d'un autre côté, Recklinghausen, Schweigger-Seidel et Ludwig acceptent des faits de multiplication des cellules épithéliales du diaphragme du lapin, et il ne répugnerait pas à Recklinghausen d'admettre que ces mêmes cellules peuvent être une source des plus fécondes pour les cellules blanches du sang. Tout cela, comme on le voit, reste encore dans l'obscurité.

Une propriété incontestable des épithéliums vasculaires, c'est la perméabilité pour les gaz et les liquides, les solides pulvérisés et peut-être même les globules du sang. On dit même que ces globules choisissent de préférence les interstices des lamelles pour sortir des vaisseaux.

C'est à travers l'épithélium que se font les échanges du sang et des tissus; vu sa minceur, il doit être considéré comme à peu près indifférent et très-perméable.

Ces cellules servent certainement aux échanges endosmo-exosmotique, mais dans quelle mesure et comment, c'est pour nous une chose absolument inconnue, quand on veut sortir des généralités pour entrer dans la nutrition de tel ou tel tissu. Nous pouvons mentionner ici que c'est à l'aide des fluides qui les baignent de toutes parts que ces cellules se nourrissent; pour les capillaires, la chose se comprend de soi; mais pour les gros vaisseaux à tunique épaisse, on peut se demander si la nutrition de ces cellules se fait par imbibition du fluide sanguin, circulant dans le vaisseau, ou si cette nutrition s'opère de dehors en dedans par imbibition du das affectés par les vasa vasorum? Nous ne connaissons rien qui prouve l'une ou l'autre hypothèse.

Enfin, nous ne voulons pas terminer sans dire un mot de cette action merveilleuse et parfaitement inconnue des cellules épithéliales sur le fluide sanguin lui-même. — L'intégrité de

la surface épithéliale est nécessaire à l'intégrité du sang qui s'altère quand ses parois subissent des modifications.

La pathologie des épithéliums vasculaires est assez peu connue, et nous ne ferons qu'analyser rapidement les faits qui se rapportent à cette question. On admet généralement que sous un mouvement inflammatoire des parois du vaisseau, l'épithélium tombe rapidement laissant à nu la tunique interne; cette opinion semble corroborée par la facilité d'altérations que présente l'épithélium après la mort. —Cependant Hayem, qui a étudié l'épithélium des vaisseaux du mésentère d'une grenouille, alors que depuis 24 heures, le mésentère était exposé à l'air libre, alors que déjà des leucocytes avaient, dit-il, traversé la paroi, l'a trouvé en place et à peu près intact, sauf en quelques places semées çà et là sur la circonférence de cet épithélium et que Hayem considère comme des altérations ayant pu livrer passage aux globules blancs. — Nous avons vu à ce propos que l'imprégnation d'argent laissait quelquefois déposer des îlots brunâtres décrits sous le nom de *champs intercellulaires*. Il y a donc, même sur ce sujet, des doutes possibles, et nous croyons que cette question mérite de nouvelles études.

En ce qui concerne le développement des carcinomes, on sait que Robin accepte leur développement aux dépens de l'épithélium, le tissu conjonctif ne jouant dans leur formation qu'un rôle relativement passif. Waldeyer, dans un travail récent, se range à cette opinion, tout en différant sur l'interprétation du mode de formation des épithéliums pour lesquels il accepte la prolifération, et non la genèse à laquelle Robin croit plus volontiers. Mais cette question ne toucherait qu'incidemment à notre sujet si Karl Kœster n'avait donné dans ces dernières années le vaisseau lymphatique et l'épithélium de ces vaisseaux comme le point de départ des épithéliomes. Pour lui, les cylindres cancéreux se forment aux dépens de l'épithélium des lymphatiques, et les premières

cellules cancéreuses ne sont que des cellules lymphatiques profondément modifiées. Nous n'entrerons pas dans de plus longs détails sur ce sujet, nous dirons toutefois que l'auteur défend son opinion avec des raisons sérieuses, sans qu'il nous paraisse avoir donné une démonstration absolue du fait.

Pour terminer ce qui a trait à la pathologie de cet épithélium vasculaire, disons que Klebs, qui a étudié le tubercule sur le cochon d'Inde, dit avoir vu, sur le diaphragme de cet animal, les granulations tuberculeuses naître par multiplication de l'épithélium même des vaisseaux lymphatiques.

Bibliographie. — Kölliker, *Éléments d'histologie humaine.* Paris, 1871. — Frey, *Traité d'histologie et d'histochimie.* Paris, 1870. — Stricker, *Handbuch der Lehre von den Geweben. Des Menschen und der Thiere.* Leipzig, 1869. — Ranvier et Cornil, *Manuel d'histologie pathologique.* — Klebs, *Virchow's Arch.*, 1868. — K. Koester, *Die Entwickelung der Krebse und der Carcinome.* Würzburg 1869. — Waldeyer, *Ueber die Entwickelung der carcinome. Virchow's Arch.*, 1868. — Ch. Legros, *Note sur l'épithélium des vaisseaux sanguins* (*Journal de l'anatomie et de la physiologie*, de Robin, p. 275. Paris, 1865. — Robinski, *Recherches microscopiques sur l'épithélium et les vaisseaux lymphat. capillaires.* (*Archiv. de physiol.*, B. Sequard, Charcot, Vulpian. Paris, 1869), — Lépine, *Note sur la structure des canaux péri-vasculaires* (*Mém. de la Soc. de Biologie*). — Hayem, *État de l'épithélium des vaisseaux du mésentère après l'irritation de cette membrane.* (*Mém. de la Soc. de Biologie*, 1869.) — Ranvier, *Des éléments cellulaires des tendons et des tissus conjonctifs lâches* (*Arch. Physiol.*, 1869). — Recklinghausen, *Die Lymphgefässe und ihre Beziehung zum Bindegewebe.* Berlin, 1868. — His, *Beiträge z. normale und path. Histologie der Cornea.* Bâle, 1856. — *Verhalten der et argentum nitricum dores arbeiten, a. d. physiologischen panstalt.* Leipzig, 1866. — Hartmann, *Ueber o. Gebauch der durce Hohlensteinlösung künstlich dargestellten Epithelialähnlichen Bildungen.* — *Arch. von.* Reichert et D. Reymond, 1864.

Endothélium des centres nerveux, des nerfs et du système grand sympathique.

Les enveloppes des centres nerveux sont des productions du tissu conjonctif; elles nous présentent donc comme éléments des faisceaux de fibres conjonctives entourées d'une substance amorphe, des noyaux plus ou moins riches en protoplasma et des fibres élastiques en certains points : le tout environné d'un endothélium dont la distribution, compliquée en apparence, devient en réalité des plus simples à étudier dès que l'on se rappelle qu'il est étendu comme un vernis sur toutes les surfaces membraneuses, qu'il revêt toutes les cavités séreuses ou lymphatiques dont les recherches de *Bogros* (1), *Cruveilhier*, *Robin* (2), *Ranvier* (3) en France, *Axel Key* et *Gustaf Retzius* en Suède, ont révélé l'existence et la disposition exacte.

Il serait ici complétement hors de propos d'envisager l'arrangement réciproque des divers éléments dont la réunion constitue la dure-mère, l'arachnoïde, le tissu sous-arachnoïdien, la pie-mère. Nous nous bornerons donc à extraire des récentes publications des auteurs suédois (4), les particularités qui ont immédiatement trait au revêtement endothélial des enveloppes nerveuses.

L'endothélium se comporte de la même façon à l'égard des membranes encéphaliques et des membranes rachidiennes,

(1) *Mémoire sur la structure des nerfs*, lu à l'Acad. des sciences le 2 mai 1825.

(2) *Note sur le périnèvre* Mém. Soc. Biologie, 1854-55, p. 87.

(3) *Recherches sur l'histologie et la physiologie des nerfs*. Arch. de Physiol., 1872, mars-juillet.

(4) *Ytterligare nagra förutskikade meddelanden om de serösa rummen och lymfb unorma i nerv. systemet. Nord. med. arkiv.* vol. II, Nr. 26; Stockholm, 1870. *Studier i Nerv systemets Anatomi. Nord. med. Arkiv.*, vol. IV. N^s 21 et 25. L'analyse complète de ce mémoire se trouvera dans le premier numéro de la *Revue des sciences médicales :* Nous lui avons emprunté les détails où nous allons entrer.

avec cette seule différence qu'il revêt la face interne de la dure-mère encéphalique seulement, et qu'on le trouve sur les deux faces de la dure-mère spinale. Il est démontrable partout où il existe, soit par l'imprégnation au nitrate d'argent qui fait paraître en noir ses contours, soit par l'aniline qui colore ses noyaux et la membrane de revêtement qu'il forme.

De la face interne de la dure-mère il se continue avec celui qui revêt comme d'un manchon les prolongements celluleux étendus à travers la cavité de l'arachnoïde ; puis il vient revêtir cette membrane. Celle-ci, dans la cavité rachidienne, se compose de plusieurs couches superposées, de deux au moins en arrière dont l'inférieure est à cellules étoilées. L'endothélium revêt les deux surfaces de chacune de ces membranes, puis, sur la surface la plus interne de l'arachnoïde, se continue directement avec le tissu sous-arachnoïdien, soit au cerveau, soit à la moelle.

Sa disposition est intéressante surtout au niveau de la moelle, où l'espace sous-arachnoïdien se trouve former une véritable cavité séreuse, analogue à la cavité arachnoïdienne (*subdurale* de Axel Key). On voit, en effet, chacun des prolongements de la pie-mère, les plus minces, comme les ligaments dentelés eux-mêmes, se recouvrir d'endothélium ; celui-ci revêt les faisceaux conjonctifs anastomosés qui les constituent. L'endothélium chemine ainsi jusqu'à la face externe de la pie-mère, qu'il atteint par l'intermédiaire de ces ponts trabéculaires. Sur les petits trabécules, une seule cellule environne parfois toute la circonférence du faisceau : sur les plus gros, l'endothélium forme un revêtement lamellaire. La pie-mère elle-même, d'après l'auteur que nous citons, serait composée de deux couches entre lesquelles chemineraient les vaisseaux : à sa surface externe, on retrouve l'endothélium continu qui pénètre ensuite entre les deux couches, tapissant les faces par lesquelles elles se correspondent. La couche la plus interne

accompagne les vaisseaux dans les septums de la moelle ; l'endothélium qui la tapisse la suit et revêt ainsi les gaînes lymphatiques de ces vaisseaux. Mais entre la moelle et la pie-mère, à l'endroit où His plaçait son espace épi-spinal, point d'endothélium non plus que de cavité : car dans les enveloppes des centres nerveux, il ne saurait exister de cavité sans endothélium, d'endothélium sans cavité ; les injections magnifiques de Key et Retzius démontrent l'exactitude de ce principe.

Au niveau des racines des nerfs, l'endothélium de la dure-mère se confond par places avec celui de l'arachnoïde; la cavité subdurale se cloisonne ; mais, d'autre part, le nombre des feuillets de l'arachnoïde augmente, et avec lui le nombre des lacunes recouvertes par l'endothélium qui les tapisse. L'endothélium pénètre même dans les ganglions spinaux ; il y accompagne les trabécules sous-arachnoïdiens qui vont former l'endonèvre, tandis que les feuillets arachnoïdiens deviendront le périnèvre. — C'est assez dire que l'injection pénétrera dans les ganglions spinaux, en suivant les voies que laissent entre eux les feuillets de l'arachnoïde et les trabécules du tissu sous-arachnoïdien : elle se répandra jusqu'au pourtour de ces grosses capsules qui renferment les cellules ganglionnaires, et sont pourvues sur leur face externe de cellules protoplasmiques à noyaux.

Nous suivons de là l'endothélium et sur les nerfs périphériques et sur les *rami communicantes* du grand sympathique: sur ces deux ordres de troncs, il offre, la même disposition.

Il existe à ce point de vue un accord remarquable entre les résultats obtenus par les auteurs suédois et ceux qu'a exposés Ranvier. Mais la description d'Axel Key et Retzius, moins complète pour ce qui touche aux éléments mêmes, est plus méthodique et plus claire au sujet des enveloppes nerveuses et de leurs gaînes lymphatiques.

Le périnèvre, mot qui répond à l'idée qu'on doit se faire de la gaîne péri-fasciculaire, est la continuation de

l'arachnoïde autour des faisceaux primitifs; les lamelles de l'arachnoïde se sont multipliées, comme le démontre la réaction de l'acide pyroligneux qui les gonfle, et de l'aniline qui colore leurs limites. Elles entourent le faisceau primitif de leurs gaînes concentriques, entre lesquelles sont des cavités revêtues de l'épithélium que nous avons suivi, des cavités encéphalo-rachidiennes jusqu'au delà des racines des nerfs. En un point de la circonférence du faisceau primitif, ces lamelles se replient à son intérieur, s'y distribuent en éventail et se continuent avec l'endonèvre. Celui-ci entoure chaque tube nerveux : il est revêtu de cellules polygonales qui sont en continuité et en contiguité directes avec les cellules du périnèvre. Il doit donc y avoir jusqu'à l'extrémité des nerfs des gaînes péri-fasciculaires et intra-fasciculaires communiquant avec les cavités arachnoïdienne et sous-arachnoïdienne : c'est ce que les injections des anatomistes suédois ont parfaitement démontré. Ils ont injecté directement, par ponction, ces espaces, et ont fait remonter le liquide à travers les ganglions et les racines jusque dans l'arachnoïde; ils ont aussi injecté l'arachnoïde et le tissu sous-arachnoïdien, et ont vu fuser la masse colorée dans ces espaces jusqu'aux extrémités des nerfs encéphaliques ou rachidiens.

On sait comment les lamelles du périnèvre se continuent avec les capsules des corpuscules du tact. Là même, aux dernières extrémités des nerfs les plus périphériques, Key et Retzius ont retrouvé à la surface de chacune de ces couches concentriques l'endothélium des centres nerveux.

Ce fait, déjà signalé par Hoyer, en 1864, a été mis en lumière et précisé davantage dans l'ouvrage que nous citons.

Le grand sympathique possède les gaînes, les lacunes, le revêtement cellulaire que nous venons de décrire dans les nerfs du système cérébro-spinal. Les cavités lymphatiques (ou séreuses) pénètrent dans ses ganglions et les entourent comme elles le font pour les ganglions rachidiens.

Ainsi le système nerveux tout entier paraît flotter dans une cavité, limitée par des parois conjonctives et tapissée dans toute son étendue par un endothélium, à cellules aplaties, à forme polygonale, à noyau oblong. Cette conception qui, au premier abord, étonne l'esprit par sa nouveauté, paraît fort naturelle pour ceux qui admettent la texture du tissu conjonctif, telle que l'a décrite Ranvier; on peut même ranger, parmi les meilleures preuves à l'appui des opinions de cet auteur, les résultats obtenus par Key et Gustave Retzius, dans leurs recherches persévérantes sur le système nerveux.

Épithélium pulmonaire.

L'existence de l'épithélium pulmonaire, après avoir été longtemps contestée, ne fait plus aujourd'hui l'objet d'aucun doute.

Cet épithélium se présente avec des caractères à peu près analogues chez tous les animaux pulmonés. Il est composé de larges cellules plates polygonales ou à contour irrégulier, réunies ensemble par un ciment très-délicat. Ces cellules forment une seule couche, partout continue sur les alvéoles, sur les capillaires. Elles possèdent un noyau, entouré d'un amas très-limité de protoplasma ; ce noyau est toujours excentrique et souvent rejeté sur le bord de la cellule, et s'adaptant à un noyau de la cellule voisine. Jamais ces noyaux ne répondent aux capillaires, ils sont contenus dans les mailles de ces derniers.

C'est avec l'imprégnation d'argent à 1 pour 300, que l'on arrive à voir tous ces détails, sur un animal que l'on vient de sacrifier.

Si c'est une grenouille, après avoir ouvert la cavité abdominale, on insuffle ses poumons avec une pipette, introduite

dans les voies respiratoires et remplie de la solution titrée. Lorsque la distension est convenable, on laisse l'organe un petit instant à la lumière, puis on en enlève un fragment très-mince avec des ciseaux, on le lave dans l'eau distillée, on l'étale dans la glycérine et on le recouvre d'une lamelle. Si la réduction est insuffisante, on l'expose encore quelques instants à la lumière. Le noyau de la cellule sera rendu plus net par la coloration au picro-carminate d'ammoniaque.

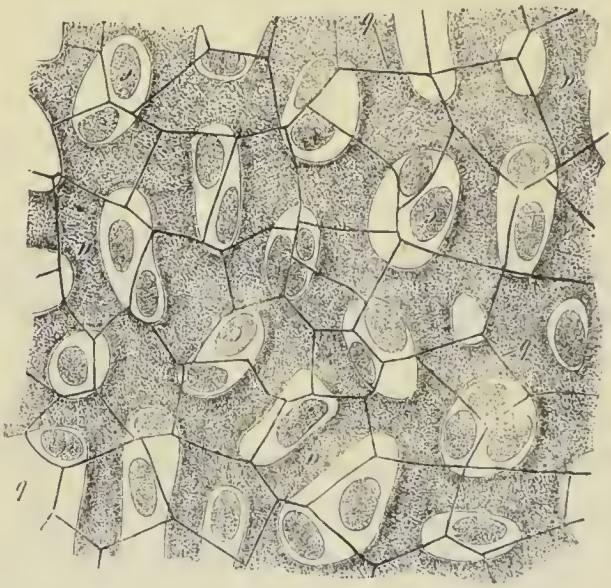

Fig. 18. — Épithélium d'une cellule aérienne de la grenouille, rendu apparent par le nitrate d'argent et le carmin. — Grossissement de 350 diamètres.
a, capillaire; — *b*, cellules épithéliales; — *c*, leurs noyaux, contenus dans les mailles des capillaires.

Sur la tortue la préparation est encore plus facile, les poumons étant adhérents à la chambre respiratoire.

Chez les mammifères, tels que le rat, le jeune chat, on ouvre largement la poitrine, les poumons s'affaissent et chassent l'air qu'ils contiennent. On remplit alors les poumons avec une injection d'argent, poussée par la trachée; on sus-

pend dans l'alcool absolu les poumons ainsi distendus, et le lendemain on peut faire des coupes convenables, qui sont exposées à la lumière.

Chez le fœtus, l'épithélium pulmonaire a été constaté et figuré par plusieurs histologistes.

Chez l'homme, cet épithélium tombe rapidement par suite de la décomposition cadavérique. Néanmoins, Ranvier a pu imprégner l'épithélium qui tapissait des vésicules d'emphysème pulmonaire peu d'heures après la mort.

En somme, nous voyons que les caractères de l'épithélium pulmonaire sont ceux de l'épithélium des séreuses : tous deux sont disposés sur une seule couche ; tous deux sont composés de cellules très-larges, très-plates, formant des sortes de plaques, munies d'un noyau ; un ciment intercellulaire très-délicat réunit ces cellules entre elles.

L'ensemble des alvéoles pulmonaires ainsi compris représenterait une vaste séreuse, revêtue d'une couche épithéliale fort mince. Comme toutes les autres, cette séreuse possède un réseau lymphatique superficiel décrit, en 1866, par Wywodzoff (1) ; ce réseau *aurait* ses bouches absorbantes, qui s'ouvriraient à l'intérieur de l'alvéole d'après Sikorky (2). Mais cette séreuse est adaptée à une fonction spéciale, l'échange des gaz de l'atmosphère avec ceux du sang ; de là une richesse vasculaire prodigieuse.

Dès lors, comment s'étonner que l'absorption soit instantanée à travers un épithélium si mince qui recouvre des vaisseaux si nombreux ? On s'explique aisément l'endosmose et l'exosmose des gaz de la respiration ; on se rend compte de la disposition rapide des liquides introduits en si grande

(1) Wywodzoff in *Wiener Medic., Jahrbücher*, XI, 1866.

(2) *Ueber die lymphegefässe der Lungen. Verläufige Mittheilung von Sikorkh.* — *Centralblatt*, 1870.

quantité dans les poumons des chevaux, soumis à l'expérience par Colin. On peut arriver à saisir la pénétration (probablement exceptionnelle) des poussières de charbon dans les lymphatiques alvéolaires.

Dans les expériences de Sikorky, les choses ne se passent pas autrement ; une solution de carmin est versée dans la trachée d'un animal vivant, et après la mort de l'animal, on trouve ce carmin disposé dans les bouches absorbantes, dans le réseau lymphatique sous-épithélial jusqu'aux ganglions bronchiques.

L'étude expérimentale des altérations de l'épithélium pulmonaire reste à faire ; mais déjà l'anatomie pathologique de l'homme nous apporte un bon contingent de faits.

Depuis longtemps Robin avait vu que le lobule pulmonaire pouvait présenter des altérations indépendantes. Cette idée n'a fait que se confirmer, et nous voyons aujourd'hui l'épithélium pulmonaire servir de matrice à des inflammations variées, à la plupart des tumeurs du poumon ; nous le voyons le siége de dégénérescences nombreuses.

Dans la pneumonie catarrhale, les cellules épithéliales se gonflent, s'arrondissent, se multiplient et sont remplacées par une génération de cellules plus petites.

Dans la pneumonie dite fibrineuse, un certain nombre des éléments contenus dans les réseaux de fibrine dérivent de cette multiplication épithéliale.

Dans la pneumonie suppurée, on peut se demander si les cellules de pus doivent être mises exclusivement sur le compte de la diapédèse, de la genèse ou de la prolifération épithéliale.

Pour les tumeurs du poumon, nul doute qu'elles ne se développent aux dépens de l'épithélium pulmonaire : le fait a été vu pour le sarcome, pour le cancer, pour le lymphadé-

nome, pour le tubercule, par Ranvier et son élève Thaon (1).

Chez les individus adonnés à certaines professions, charbonniers, ouvriers des mines, la couche de protoplasma qui entoure le noyau de la cellule pulmonaire s'infiltre de matière noire, de particules de charbon. On peut même dire qu'à un certain âge, peu d'individus échappent à cette altération, pour ainsi dire physiologique.

Une lésion analogue se rencontre chez les individus qui ont été soumis à des congestions pulmonaires répétées.

Dans les cas de dégénérescence amyloïde du poumon signalés par Hayem, les cellules épithéliales elles-mêmes étaient envahies par la matière amyloïde.

Pourquoi a-t-on discuté si longtemps sur l'existence de l'épithélium pulmonaire? C'est que les méthodes d'étude étaient défectueuses: il ne faut pas songer à la dessiccation, ni au durcissement dans l'alcool; la coloration par le carmin montre seulement les noyaux et ne dit rien sur le contour de la cellule. Aussi cet épithélium est-il nié par des histologistes éminents; citons: Rainey (2), Henle (3), Luschka, Villemin (4). Ici comme pour les séreuses, le nitrate d'argent a donné du premier coup la clef d'une question si controversée; mais l'accord n'est pas encore parfait sur tous les points. Ainsi certains auteurs admettent que l'épithélium pulmonaire est interrompu au niveau des capillaires, tels sont J. Arnold (5) et Hertz (6). D'autres prétendent que l'épithélium est continu, mais qu'il subit au niveau des capillaires une modification spéciale:

(1) *Bullet. de la Soc. de biolog.*, séance de nov. 1872.

(2) In *Brit. and for. med. chir. Review*, 1855 (Épithél.).

(3) *Eingeweidelehre*. 1866.

(4) Recherches sur la structure de la vésicule pulmonaire et sur l'emphysème (*Journal de l'anatomie*, 1866, etc.).

(5) In *Virchow's Archiv*. Bd. XXVII, 1863 (*Épithel.*) *und* XXVIII, 1863 (*Épithel.*).

(6) In *Virchow's*. Bd. XXVI, 1863 (*Épithel.*).

Elentz (1), Colberg (2), Eberth (3), Schmidt (4), F. E. Schulze (5). Enfin bon nombre d'autres histologistes pensent que l'épithélium pulmonaire est continu et composé d'une seule variété de cellules : E. Wagner (6), O. Weber (7), L. Meyer (8), Chrzonszczewsky (9), Piso-Borme (10), et O. Bayer (11).

Ce qui a prêté à toutes ces divergences, c'est l'interprétation de préparations incomplètes; c'est l'usage de solutions mal titrées.

Art. 2. — Épithéliums pavimenteux mous.

L'épithélium pavimenteux mou est surtout un organe de protection.

Il est constitué par la superposition de cellules disposées en couches plus ou moins nombreuses, mais offrant des caractères différents suivant le siége qu'elles occupent. Les plus profondes sont oblongues ou allongées en cylindre; les moyennes prennent une forme irrégulièrement cubique, tandis que les superficielles s'aplatissent en lamelles encore molles et humides.

Cet épithélium représente le corps muqueux de Malpighi, dépourvu de lame cornée, cuticule qui se montre bientôt sur les muqueuses elles-mêmes, lorsqu'elles viennent à perdre les

(1) *In Wurzburger naturwissens ch. Zeitschr. Bd.* V, 1864.
(2) *In Deutsches Archiv. für Klinische Medic.* II, 1866.
(3) *In Virchow's Archiv. Bd.* XXIV, 1863.
(4) *De l'épithélium pulmonaire.* (Thèse de Strasbourg, 1866).
(5) *In Handbuch von Stricker.* (*Die Lungen*).
(6) *In Archiv. für Heilkunde*, 1862.
(7) *In Virchow's Archiv. Bd.* XXIX.
(8) *In Virchow's Archiv. Bd.* XXX, 1864.
(9) *In Wurzburger medic. Zeitschrift IV und Virchow's Arch. Bd.* XXXV, 1866.
(10) *In Archiv. di Zoologia*, vol. III, 1864.
(11) *Das Epithel. der Lungenalveolen.* Leipzig, 1867. Diss.

conditions d'humidité dans lesquelles elles se trouvent placées normalement. C'est ainsi que naît une couche cornée à la surface de la muqueuse conjonctivale renversée par un ectropion, ou de la muqueuse vaginale attirée au dehors par un prolapsus utérin.

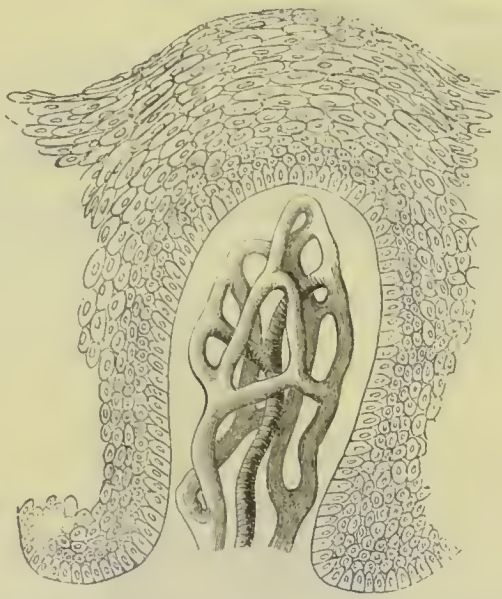

Fig. 19. — Papille simple de la gencive d'un enfant, avec vaisseaux multiples et épithélium. — Grossissement de 250 diamètres, (d'après Bowman.)

Les cellules de la couche profonde sont pourvues d'un noyau de forme globuleuse, à contours nettement accusés. Ce noyau tend à prendre une configuration lenticulaire et s'aplatit davantage au fur et à mesure que la cellule devient plus superficielle.

Cependant ce noyau persiste encore distinct dans les cellules jusqu'au moment même de leur desquamation.

Le noyau contient d'ordinaire un ou deux nucléoles assez brillants.

Les cellules adhèrent fortement les unes aux autres. Elles sont cimentées par une substance que l'on peut détruire à l'aide de réactifs appropriés. Une solution alcaline suffisam-

ment étendue attaque cette matière unissante tout en respectant les éléments eux-mêmes. On peut ainsi isoler facilement les cellules et mieux constater les particularités qu'elles présentent individuellement.

La cohésion des cellules épithéliales les unes avec les autres est encore rendue plus intime par l'existence de fines dentelures qui s'engrènent entre elles.

Ces espèces de crénelures, découvertes d'abord dans la peau et bien étudiées par Schultze, ont été retrouvées ensuite dans la partie moyenne du revêtement épithélial de toutes les muqueuses dermo-papillaires, la conjonctive exceptée.

Fig. 20. — Quelques cellules de la couche moyenne de l'épithélium de la langue humaine; ces cellules s'engrènent par de petites épines et par des crêtes. Grossissement de 570 diamètres. (Kol.)

On n'en a pas rencontré seulement dans les tissus normaux. Les productions pathologiques des muqueuses et de la peau en renferment souvent. On en trouve en un mot partout où se rencontre de l'épithélium pavimenteux en prolifération active, le mot prolifération étant pris dans le sens le plus large. Ces dentelures ont disparu dans la couche la plus superficielle de l'épithélium pavimenteux.

La composition intime des cellules épithéliales semble aussi

se modifier à mesure que vieillissent les cellules. Les jeunes générations, au moment de leur apparition, sont constituées par une masse homogène de protoplasma entourant le noyau et dépourvues de membrane d'enveloppe. Les cellules âgées, au contraire, ont un protoplasma granuleux, moins transparent, et la soude fait apparaître à leur périphérie un double contour qui accuse une membrane limitante.

Telles sont les principales modifications que présentent ces épithéliums dans leur vie fort éphémère d'ailleurs. Elles nous montrent que ces cellules sont soumises à une mue incessante ; de jeunes cellules viennent sans cesse prendre la place des anciennes, qu'elles ont en quelque sorte expulsées, et ce renouvellement partiel, mais continu, assure l'intégrité anatomique indispensable à l'accomplissement régulier des importantes fonctions qui leur sont dévolues.

Le mode de relation qui existe entre les épithéliums et les tissus sous-jacents a été longuement controversé. Il est un peu variable. Tantôt le revêtement cellulaire est séparé des organes situés au-dessous de lui par une membrane assez difficile à délimiter, il est vrai, mais incontestable. Nous prendrons comme type la membrane de Bowman, membrane qui sert de support à l'épithélium cornéen.

Le plus souvent l'interposition d'une véritable membrane est moins manifeste et ne se révèle plus que par la présence d'une ligne claire, dont les ondulations suivent toutes les sinuosités des surfaces sur lesquelles s'étagent les stratifications épithéliales.

Les deux rôles principaux des épithéliums qui m'occupent en ce moment sont relatifs à la protection mécanique et à la perméabilité.

Toutes ces lamelles épithéliales, même les plus superficielles, sont demeurées molles, imbibées de suc, condition nécessaire pour que puisse survivre le fonctionnement de la cellule. Aussi les échanges endosmo-osmotiques subsistent-ils

encore la plupart du temps, et avec eux l'absorption des substances liquides au travers de ces couches multiples.

D'une manière générale, l'absorption est d'autant plus active que le revêtement étudié présente moins de profondeur. Elle paraît manquer complétement dans quelques muqueuses. Rappelons en passant le rôle si important et encore si discuté que joue l'épithélium dans la sécrétion du mucus.

Étudiant l'épithélium pavimenteux mou dans les différents organes nous trouvons que dans le tube digestif il forme un revêtement continu s'étendant depuis l'orifice buccal jusqu'au cardia. Telle est au moins la disposition que l'on observe chez l'homme.

Chez certains animaux, par exemple chez le cheval, l'épithélium s'étend aussi à une grande partie de l'estomac. C'est encore cet épithélium qui tapisse les premiers estomacs des ruminants. Cette observation est très-importante pour bien se rendre compte du rôle de ces organes et apprécier la valeur de quelques expériences physiologiques.

La face interne des narines, la conjonctive et la cornée, le vagin et les parties génitales externes de la femme, les cordes vocales, présentent un revêtement épithélial pavimenteux mou.

Je les décrirai brièvement.

Après avoir donné de chacun d'eux une idée suffisante, je m'arrêterai un peu plus longtemps sur les épithéliums qui tapissent les muqueuses des calices et du bassinet, de l'uretère, de la vessie et de l'urèthre. Ces épithéliums constitués d'une façon analogue à l'épithélium pavimenteux normal se distinguent pourtant de lui par l'extrême diversité de forme que l'on observe dans les cellules qui les composent. Aussi peut-on en faire une variété de l'épithélium stratifié sous le nom d'*épithélium polymorphe*.

Épithélium de la cornée.

L'épithélium de la cornée transparente est pavimenteux et stratifié. Il fait suite à celui de la conjonctive qui lui est très-analogue et repose directement sur le tissu propre de la cornée, qui forme en avant ce qu'on a nommé la lame élastique antérieure ou membrane de Bowman.

La disposition de l'épithélium de la cornée rappelle celle du corps muqueux de Malpighi. La couche la plus profonde est constituée par des cellules cylindriques analogues à celles qui forment le revêtement immédiat des papilles du derme. Sur une coupe perpendiculaire à la surface de la cornée, on voit ces cellules former une palissade régulière implantée normalement. Elles contiennent un noyau volumineux nucléolé et sont unies par un ciment intercellulaire très-évident, comme c'est la règle pour tous les épithéliums délicats.

D'après Krause (1), ces cellules seraient en forme de dôme, ainsi que celles qui constituent la *couche* immédiatement plus externe ; ces dernières, présentant une extrémité inférieure effilée en cône, enverraient entre les cellules subjacentes de longs prolongements filiformes.

A mesure que l'on se rapproche de la surface, les cellules de l'épithélium cornéen cessent de plus en plus de présenter la forme cylindrique ; elles s'aplatissent et constituent un épithélium nettement pavimenteux ressemblant beaucoup à celui de la partie moyenne de l'épiderme cutané. D'après Schultze, ces cellules seraient même pourvues de dentelures.

C'est probablement à ces changements successifs de formes qu'il faut rapporter les distinctions minutieuses que certains

(1) W. Krause, *De l'Épithel. superf. de la cornée. Centralblatt*, 1871, p. 79. et *Archiv. de Reichert et du Bois-Reym.*, 1870, p. 232, 237, pl. VI.

auteurs, et entre autres Lott (1), ont cherché à établir entre les cellules des couches profondes de l'épithélium cornéen. D'après ce dernier auteur, les plus profondes seraient aplaties, très-minces, irrégulièrement polygonales (*Fusszellen*, *Fussplatten*) et sembleraient limiter la cornée extérieurement. Cette couche serait alors l'analogue de celle qui se trouve au-dessous de l'épithélium plat de la surface des tendons (Ranvier) (2) et de la couche épithéliale de l'amnios et du cordon ombilical (Renaut, *loc. cit.*). Les cellules profondes surmontant cette première couche seraient, d'après Lott, ou nettement cylindriques, ou en forme de boules, ou en forme de massue, et présentant un pédicule allongé. Toutes ces distinctions ne nous paraissent pas avoir la valeur que l'auteur précité semble leur avoir concédée dans sa description.

Enfin, dans les couches les plus superficielles, un tassement considérable se produit et les cellules, devenues tout à fait plates, forment des couches minces superposées analogues à celles des parties les plus superficielles de l'épiderme. Il se produit ici, en effet, une sorte d'évolution épidermique, et quand on traite la cornée par le nitrate d'argent à 3 °/₀, on voit se dessiner à la surface un pavé épithélial très-élégant, formé par des cellules minces et aplaties. Si l'imprégnation a pénétré assez profondément, on voit, en abaissant l'objectif, que les lignes noires qui dessinent les cellules épithéliales forment un assez grand nombre de systèmes disposés par plans superposés répondant à autant de couches de cellules aplaties.

Ces cellules superficielles renferment un noyau plus ou moins ratatiné, que l'on peut bien mettre en évidence après l'action du sel d'argent, par l'acide oxalique (Ranvier). Lott prétend au contraire que ces cellules sont simplement des

(1) Gust. Lott. Structure intime et régénération physiologique des Épithéliums, et en particulier de l'Épithélium de la cornée. *Centralblatt*, 1871, p. 577.

(2) Ranvier, article ÉPITHÉLIUM, in *Dict. de médecine et de chirurgie prat.*, p. 681, 697.

plaques de protoplasma dénué de noyau. Il est facile de démontrer le contraire au moyen de la méthode que je viens de signaler.

Les cellules de l'épithélium de la cornée sont, de même que celles du corps muqueux de Malpighi, constituées par un noyau nucléolé de 6 à 9 μ de diamètre, arrondi ou ovalaire, et d'une masse de protoplasma entourant le noyau, d'autant plus évidente que les cellules elles-mêmes sont plus profondes. Dans ces derniers temps, W. Krause a, en outre, décrit dans les couches les plus inférieures de l'épithélium cornéen des cellules ovales dont le contenu présente une particularité consistant dans la présence d'un corpuscule granulé spécial. La signification et les usages de ce corpuscule sont encore tout à fait inconnus, outre que son existence même n'est pas absolument démontrée.

La substance ou ciment intercellulaire est abondante et facile à voir sur des coupes transversales ou perpendiculaires de la cornée durcie dans l'acide picrique en solution concentrée. On peut encore employer pour cet usage une solution d'acide chromique à 2/1000es. Elle apparaît alors comme une substance réfringente, séparant nettement les cellules et, sur une coupe, se présentant sous forme d'un trait brillant quand on met l'objectif au point sur sa surface supérieure. C'est très-probablement à travers cette substance encore mal connue, comme du reste aujourd'hui tous les ciments interépithéliaux, que cheminent les ramifications terminales des nerfs de la cornée étudiés avec beaucoup de soin dans ces derniers temps par Cohnheim (1). Ces filaments très-nombreux émanent de troncs nerveux bien évidents et revêtus d'une couche d'épithélium plat (Durante) qui abordent obliquement la face inférieure de l'épithélium cornéen. Ils s'insinuent entre les cellules de la couche profonde, montent perpendiculairement

(1) Cohnheim, *Ueber die Endigung der sensiblen Nerven in der Hornhau*, (*Virchow's Archiv*. 1868, t. XLIV, p. 325).

et, après avoir donné latéralement un certain nombre de branches, se terminent par des renflements en forme de bouton. Ces renflements se trouvent jusque dans les couches les plus superficielles de la cornée, et ainsi s'explique l'exquise sensibilité de cet organe.

Pour mettre nettement en évidence le réseau nerveux interépithélial de la cornée il faut employer le procédé de Cohnheim. La cornée d'un animal qu'on vient de sacrifier est placée pendant quelques heures dans une solution de chlorure d'or à 1/200. Quand la pièce a pris une coloration jaune uniforme, on y pratique des sections transversales que l'on soumet à la lumière solaire, après les avoir immergées dans une solution faible d'acide acétique. L'or se réduit et colore en violet les ramifications nerveuses sur lesquelles il s'est fixé d'abord.

On n'observe point dans l'épithélium de la cornée de terminaisons nerveuses dans les cellules elles-mêmes, contrairement à ce que plusieurs auteurs ont avancé (1).

Dans ces derniers temps, Arnold, et postérieurement à lui, Heiberg (2), Wadsworth et Eberth ont fait jouer à la substance interépithéliale des cellules du revêtement cornéen un rôle important dans la régénération de celui-ci. D'après Arnold, le protoplasma d'où dériveraient les jeunes cellules n'aurait pas d'autre origine que le ciment interépithélial, substance finement granulée sur laquelle le nitrate d'argent se fixe énergiquement. Cette substance se transformerait en une masse de protoplasma transparent qui ne contiendrait pas d'abord de noyau. Celui-ci apparaîtrait en dernier lieu et il se formerait ainsi une nouvelle cellule. Les procédés d'analyse histologique dont s'est servi Arnold ont été repris par Heiberg,

(1) *V. Kölliker*, 2e édit. française, p. 840 et suiv.

(2) Heiberg, Analyse de son travail sur la régénération de l'épithélium de la cornée, par Franz Boll. *Centralblatt*, 1871, p. 66.

Hoffmann (1), Wadsworth et plusieurs autres ; ils consistent surtout en irritations à l'aide de la teinture de cantharides, d'éther et de collodion, etc. Cette question importante est d'ailleurs loin d'être élucidée. Heiberg, notamment, nie complétement l'influence régénératrice de la substance interépithéliale dont l'existence, telle qu'elle est admise par Arnold, ne lui paraît même pas constante.

L'épithélium de la cornée, qui présente avec l'épiderme une assez grande analogie, subit comme lui la desquamation dans différentes circonstances. Cette desquamation a lieu dans les deux cas par un procédé identique. On sait que les cellules de l'épiderme cutané, lorsqu'elles desquament, subissent dans leur structure une modification remarquable sur laquelle, cependant, personne avant Ranvier n'avait attiré l'attention. Dans tous les cas où des irritations légères et prolongées de la peau amènent la desquamation, on voit dans les couches profondes du corps muqueux le nucléole des cellules épithéliales se dilater progressivement et se transformer en une vésicule transparente peu réfringente qui s'agrandit en refoulant le noyau. Celui-ci prend d'abord la forme d'un croissant, puis disparaît. La cellule cesse alors d'évoluer et meurt. La desquamation se montre lorsque les couches profondes, modifiées par l'irritation, sont arrivées dans leur évolution progressive jusqu'à la couche cornée, parce que ces cellules mortes ne peuvent plus former la substance cornée nécessaire à la solidification de l'épiderme vrai. Celui-ci se détache alors par plaques ou par écailles (Ranvier).

Il en est de même pour l'épithélium de la cornée dans un certain nombre de circonstances, dont la plus remarquable est sans contredit la desquamation qui se montre peu après la naissance chez les jeunes animaux. Ce processus a été tout

(1) S. A. Hoffmann, Wadsworth et Eberth, W. Arnold. Analyse de leurs travaux sur la regénération de l'épith. de la cornée. *Centralblatt*, 1871, p. 6. Analyse par Leber.

dernièrement étudié, pour la première fois, chez les jeunes mammifères, par J. Renaut (1). Sur la cornée du jeune chien, par exemple, dont les paupières sont fermées quelques jours encore après la naissance, on peut suivre pas à pas la marche de la desquamation. Avant l'ouverture des paupières, de même que chez l'animal adulte, les cellules de la couche profonde de la cornée présentant l'atrophie du noyau par dilatation du nucléole sont extrêmement rares, à peine en voit-on quelques-unes çà et là. Mais un ou deux jours après que la cornée a été exposée à l'air par l'ouverture des paupières, les cellules de la couche profonde, qui présentent cette modification à tous les degrés, sont extrêmement nombreuses et sur une coupe parallèle à la surface, les espaces clairs qui résultent de la dilatation des nucléoles sont si nombreux et si rapprochés qu'ils donnent à la cornée un aspect ocellé.

Il est probable que cette modification importante, étroitement liée à la desquamation, se montre dans d'autres cas. Au moment de la naissance elle paraît en relation avec un mouvement général de desquamation chez le jeune sujet, et sans en tirer d'autre conséquence, il n'est pas sans intérêt de rapprocher ce fait anatomique du fait clinique consistant dans la fréquence des inflammations catarrhales de la conjonctive chez le nouveau-né.

Rien de spécial à dire sur l'épithélium de la *conjonctive*. Cette membrane, bien que tapissée d'épithélium pavimenteux stratifié, est le siége d'une absorption rapide ; elle vient sous ce rapport immédiatement après l'épithélium pulmonaire et avant les membranes séreuses, etc. (P. Bert).

Je passerai rapidement sur l'épithélium pavimenteux des *narines* qui se continue en bas avec l'épiderme et supérieurement avec l'épithélium cilié des fosses nasales.

(1) J. Renaut. Note sur les modifications qui accompagnent la desquamation de la cornée. *C. R. de la Soc. de Biologie*, 1872. Séance du 14 décembre.

L'*épithélium buccal* mérite de nous arrêter plus longtemps. Née en avant du bord libre des lèvres où elle se continue insensiblement avec l'épiderme, cette membrane de revêtement s'étend assez uniformément à toute la cavité buccale. Elle peut atteindre jusqu'à un demi-millimètre de développement et présente, par conséquent, un grand nombre de couches cellulaires superposées. Les cellules les plus superficielles forment de vastes plaques, dont la structure et l'arrangement rappellent les cellules qui constituent l'épiderme (Kölliker). Ces plaques peuvent mesurer jusqu'à 80 μ de large. mais elles sont absolument aplaties. Elles conservent pourtant toutes un rudiment de noyau.

Au-dessous de ces plaques, on trouve des cellules de moins en moins aplaties, aboutissant à la forme polygonale, et tout à fait pronfondément de petits éléments arrondis ou oblongs de 9 à 11 μ de diamètre.

Tous ces éléments contiennent un noyau vésiculeux petit et non nucléolé dans les éléments les plus profonds, assez gros, parfois double, vésiculeux et nucléolé dans les éléments polygonaux. Cet épithélium subit une desquamation tout à fait semblable à celle de l'épiderme. L'expérience de tous les jours montre que malgré son épaisseur il absorbe fort bien.

Il engaîne sur la langue, les papilles qui sont assez longues pour ne pas disparaître sous ses couches épaisses et forme chez certains animaux des appendices cornés, de véritables odontoïdes. Le pharynx à partir du pilier postérieur du voile du palais, et l'œsophage jusqu'au cardia marqué par un bord frangé très-net, sont tapissés d'un épithélium pavimenteux tout à fait semblable à celui de la cavité buccale.

Le *vagin*, les *petites lèvres*, le clitoris nous montrent un revêtement tout à fait semblable, sous lequel disparaissent complétement les petites papilles du chorion muqueux. Ce revêtement mesure jusqu'à deux dixièmes de millimètre d'é-

paisseur. Au niveau des grandes lèvres, l'épithélium pavimenteux se continue par des transformations graduelles insensibles avec l'épiderme qui revêt la face cutanée de ces replis.

Nous rappellerons en passant que les *cordes vocales* présentent aussi un revêtement pavimenteux qui forme là un îlot isolé au milieu de l'épithélium cilié du larynx. Cette disposition est en rapport avec les mouvements incessants des cordes vocales.

Nous arrivons maintenant à cet épithélium stratifié des voies urinaires que l'on a caractérisé par le nom d'*épithélium polymorphe*.

Épithélium stratifié des voies urinaires.

Les voies urinaires, depuis le sommet de la papille jusqu'à l'extrémité terminale de l'urèthre, sont tapissées par un épithélium stratifié, qui présente quelques variétés.

Sur la papille rénale, dans les calices, le bassinet et dans l'urèthre, cet épithélium est toujours identique à lui-même. Linck (1) en donne une description un peu différente de celle de Kölliker. Pour lui, après une couche de cellules pavimenteuses, on trouve une deuxième couche formée de cellules coniques, munies de prolongements qui tournent leur grosse extrémité les unes vers la périphérie, les autres vers la profondeur en s'engrenant parfaitement. Au dessous de cette seconde couche, Linck en décrit une troisième assez analogue à la première, formée de cellules cubiques. Cet épithélium aurait une durée très-longue et ne serait pas entraîné par l'urine, au moins en quantité considérable.

Dans la vessie, l'épithélium dont Susini (2) a donné d'a-

(1) *In Archiv.* de Reichert et Dubois Reymond, 1864. Analysé in *Gaz. méd.*, 1866.
(2) Susini, *Thèse de Strasbourg*, 1868.

près les préparations de Duval une bonne description présente des éléments dont les variétés de configuration et de dimension sont très-multipliées. Il existe là une imbrication de masses cellulaires de formes bizarres (étoiles, massue, dents canines ou molaires), reposant sur un fond toujours formé de petits éléments arrondis. Malgré leur étrange configuration, les grandes cellules de la superficie s'ajustent ensemble de façon à former vers l'intérieur de la vessie une surface libre, lisse. Susini n'admet point là les grands éléments cubiques que Kölliker décrit. Dans beaucoup de cellules on rencontre des noyaux multiples.

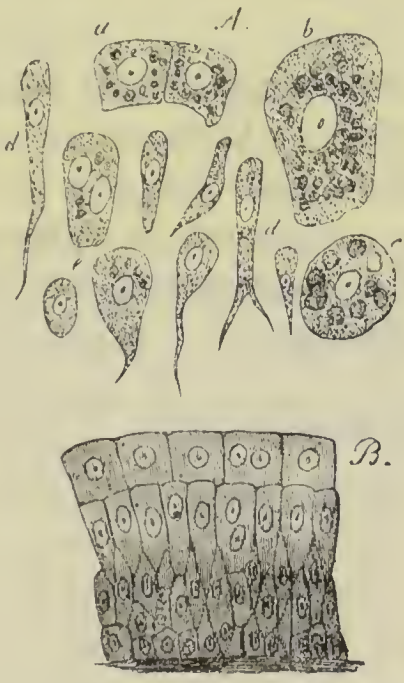

Fig. 21. — Épithélium du bassinet de l'homme. Grossissement de 350 diamètres. (Koll.)

A, cellules isolées ; — B, épithélium en place ; — *a*, petites cellules pavimenteuses ; *b*, grosses cellules pavimenteuses ; *c*, les mêmes avec corpuscules en forme de noyau dans leur intérieur ; *d*, cellules cylindriques et coniques des couches profondes ; — *e*, formes intermédiaires.

Dans l'urèthre, il existe aussi un épithélium stratifié, mais dont les couches sont moins nombreuses et moins épaisses. Au

dessus d'une couche, quelquefois de deux couches de petites cellules cubiques ou rondes, se montrent des cellules cylindriques pâles plus ou moins développées (Kölliker), des cellules pavimenteuses (Uffelmann (1).

Tous ces épithéliums sont essentiellement des épithéliums de protection. Ceux de la vessie et de l'uretère, toujours en contact avec l'urine, présentent une organisation plus en rapport avec la résistance à la pénétration, que l'épithélium de l'urèthre, simple canal de passage.

Par l'épaisseur de l'épithélium vésical, par son activité proliférante, s'expliquent la résistance aujourd'hui bien démontrée (2) qu'il oppose à toute absorption, dans son état d'intégrité.

La solidité beaucoup moindre de l'épithélium uréthral, l'existence, si les données d'Uffelmann se vérifient, de houppes ou de papilles flottantes mal protégées par l'épithélium, permettent assez bien de comprendre l'absorption qui, d'après Alling (3), s'exerce activement dans cette première et unique portion des voies urinaires.

(1) Uffelmann, *in Henle Zeitschrift*, 1863.
(2) Susini, *loc. cit.*
(3) Alling. *Thèse de Paris*, 1871.

Art. 3. — Épithélium dermique

OU

ÉPIDERME

GÉNÉRALITÉS SUR L'ÉPIDERME.

Définition. — L'épiderme est une couche membraniforme, plus ou moins épaisse, qui couvre le derme et concourt avec lui à former la peau. — (*Dictionnaire* de Robin).

Cette signification du mot épiderme, employée dans un sens bien défini n'a pas toujours été limitée à la peau. En effet, nous voyons que Henle (1) s'exprime ainsi sur ce sujet : « Toutes les surfaces libres du corps sont recouvertes d'une couche plus ou moins épaisse de cellules élémentaires isolées, réprésentant un tissu qu'on désigne sous le nom général d'épiderme. Cet enduit n'existe pas seulement sur la peau extérieure, y compris les prolongements qu'elle envoie à l'intérieur, et jusqu'aux moindres ramifications de ces prolongements. On le trouve aussi sur les parois des cavités closes du corps, comme les grands sacs séreux etc ».

Et plus loin, il établit cependant une distinction entre l'épiderme de la peau qu'il nomme épiderme proprement dit et celui qui tapisse les membranes muqueuses auquel il donne le nom d'épithélium en général.

L'épiderme, véritable écorce animale, analogue à celle des plantes, revêt toute la surface de la peau, à la manière d'un vernis, dont il remplit du reste le rôle; il doit être considéré

(1) Henle. *Encyclopéd. anat.*, tome VI, p. 225.

comme un tissu produit qui naît à la limite du derme et est une véritable dépendance de ce dernier.

Mais cette dépendance n'est pas de même nature que celle admise par Breschet. Cet auteur faisait sécréter l'épiderme par un appareil blennogène dont l'existence n'a jamais été démontrée. L'épiderme humain se laisse facilement diviser en deux couches par des procédés mécaniques ou par la macération, et l'on peut penser sans trop de présomption que tout l'organe, depuis les papilles de la peau jusqu'aux cellules les plus superficielles, ne forme qu'une série de strates reliées entre elles et dépendant les unes des autres. En effet, les cellules les plus superficielles ne sont autre chose que le résultat des métamorphoses chimiques et mécaniques de celles de la couche la plus profonde (Kühne) (1). Cette vue générale est valable pour tous les éléments figurés épidermoïdes, pour les cheveux, la substance cornée des ongles, des griffes, des cornes, etc.

Au point de vue de la composition chimique de l'épiderme, nos connaissances sont très-indécises malgré les nombreuses recherches qui ont été faites sur la composition des poils. — Ainsi, nous ne savons rien de la nature du contenu des cellules normales ou soumises aux influences pathologiques, et surtout sur les modifications chimiques de ce contenu dans les maladies de l'épiderme. — Ce fait est d'autant plus à regretter que la formation épithéliale dans l'épiderme nous montre un processus de transformation cellulaire que l'on peut observer partout, et dont la connaissance exacte serait sans doute fort utile pour l'étude de l'anatomie générale. La couche la plus superficielle des cellules épidermiques peut être considérée comme définitivement changée et absolument morte. — La couche profonde au contraire (couche de Malpighi) jouit de tous les attributs de la vitalité propre aux autres épithéliums. Le noyau cellulaire, les granulations nombreuses, le pigment

(1) Kühne. *Lehrbuch der physiol. chemie.*

lui-même ne se retrouvent que dans cette dernière couche, et lui servent de caractéristique.

Une desquamation continue constituée par des écailles épidermiques les plus superficielles renouvelle continuellement la couche cornée qui se dessèche. — De là cependant, on ne doit pas conclure que le dessèchement a quelque chose de commun avec la transformation cornée, car nous voyons cette dernière se faire de la même manière dans des points qui restent humides ; ainsi, sur l'épiderme du fœtus et des animaux aquatiques. — Si l'on admet, comme plusieurs auteurs, que le noyau et la substance granuleuse sont développés avant la cuticule ou enveloppe de la cellule, on pourra donner comme loi générale des transformations que les parties les plus anciennes de l'épiderme disparaissent les premières. — On voit, en effet, la cellule se vider petit à petit de son contenu, se débarrasser de ses noyaux, s'aplatir et passer ainsi successivement à l'état d'une squame d'épaisseur infiniment petite. Le contenu d'abord liquide de la cellule disparaît peut-être en se modifiant et contribue à modifier les parois de l'élément, qui, lui-même paraît se convertir en matière cornée insoluble dans l'acide acétique.

FORMATION ET NUTRITION DE L'ÉPIDERME.

On ne sait que très-peu de chose sur les lois de formation de l'épiderme, mais on ne peut guère chercher la cause de la croissance de l'épiderme que dans les propriétés vitales des cellules elles-mêmes.

Ruysch et Albinus (1) ont prouvé qu'aucune influence du dehors, ni compression, ni évaporation, ni oxydation, n'est la cause du développement épidermique. Ils ont fait voir, en

(1) *Acad. annotat.*, lib. I, cap. v.

effet, que chez des embryons de un pouce de long, l'épiderme de la plante des pieds et de la paume de la main surpasse déjà celui des autres parties du corps en épaisseur.

« Ce n'est pas non plus le derme qui contient la cause en vertu de laquelle les cellules épidermiques se métamorphosent de telle ou telle manière. Il détermine seulement la forme générale de l'épiderme, qui en suit les élévations et les enfoncements, et qui, par cette raison, change d'aspect toutes les fois que le derme lui-même subit des dégénérescences.

» Après une perte de substance, au lieu de papilles nerveuses, de glande et de follicules pileux, etc., il ne se produit qu'un tissu cellulaire dense, lisse, moins riche en vaisseaux, et c'est aussi pour cela que l'épiderme qui recouvre les cicatrices est lisse, luisant et blanc » (Henle).

Mais il est certain, cependant, que le derme a un rôle important à remplir pour la formation et l'accroissement de l'épiderme, rôle qui est dû aux vaisseaux de cette membrane. L'épiderme, en effet, est complétement dépourvu de vaisseaux, malgré l'opinion, de Schirön (1), qui admet dans la couche de Malpighi des canalicules très-fins formant un réseau entre les cellules. Mais ces canaux, même pour cet auteur, n'auraient rien de commun, ni aucune connexion avec les vaisseaux sanguins.

Tous les observateurs s'accordent donc pour considérer l'épiderme comme un véritable parasite vivant à la surface du derme. Aussi, voyons-nous les causes pathologiques agir d'une façon spéciale, non-seulement sur l'épiderme, mais sur chacune de ses couches, selon l'énergie de leur vitalité propre. Sous l'influence d'un vésicatoire, l'irritation des cellules de la couche de Malpighi amène chez elles un trouble de nutrition qui se traduit par la transsudation d'une telle quantité de liquide, que la transpiration insensible à travers l'épiderme

(1) *Moleschott's Unters*, t. IX.

ne peut suffire à l'éliminer, et que ce dernier, à cause de son imperméabilité, se trouve décollé, soulevé sous forme de cloche bulleuse. Si l'irritation est moins vive, la couche cornée est simplement détachée de la couche profonde, et tombe alors par lambeaux ou par squames, comme à la suite de brûlures, fièvres éruptives, etc.

Dans tous ces cas, la surface cornée, qui à l'état normal vit encore faiblement aux dépens de la couche de Malpighi, s'en trouve complétement séparée, aussi elle ne se recolle jamais et se desquame toujours. Mais il peut arriver aussi qu'une irritation continuelle, une pression par exemple, en exagérant la vitalité des cellules profondes et hâtant leur momification, les fasse se développer en plus grande abondance et se transformer plus rapidement en cellules cornées. Alors l'épiderme s'épaissit en un point, comme dans le cor ou sur une surface plus étendue, comme dans les callosités des mains de certains ouvriers.

A propos de la formation et de la nutrition en général de l'épiderme, on pourrait citer un grand nombre de faits très-intéressants pris dans la série animale. On sait que la position, l'exposition à l'air jouent un grand rôle dans le développement et la forme des coquilles chez les mollusques.

Dans les espèces qui vivent dans une position verticale, le corps enfoncé dans le sable et les tubes respirateurs dirigés haut, les deux valves se développent en général symétriquement. Dans les espèces qui vivent couchées à plat, les deux valves offrent rarement la même forme, et les écailles restent plates, etc., etc.

Je reviendrai, du reste, sur cette question en parlant de l'épiderme dans la série animale.

HISTORIQUE.

La première découverte importante sur la nature et la structure de l'épiderme est due à Malpighi (1) (1687).

En étudiant la cuticule qui recouvre la langue du bœuf après l'avoir soumise à la cuisson, il découvrit que cette membrane était composée de deux couches : l'une superficielle, plus épaisse, transparente, l'autre plus profonde. Voici la description qu'il donne de cette dernière :

« Elle se constitue par une substance glutineuse, étendue principalement à la partie supérieure de la langue, et d'une consistance moyenne, blanche vers la surface qui correspond à la séparation des deux membranes, mais noirâtre vers celle qui touche la face interne. »

Il donna à cette couche qu'on a appelée depuis couche de Malpighi, le nom de corps réticulaire, à cause des orifices nombreux qui sont le résultat de l'arrachement des papilles. Mais cet auteur n'en décrivit pas la nature épithéliale.

Antonius Leuwenhœck (2) (1722) le premier, remarqua que l'épiderme est formé par des écailles juxtaposées comme les pièces d'une mosaïque, et que ces écailles, se déplaçant de dedans en dehors, sont repoussées de l'économie après un certain laps de temps.

Albinus (3) (1734) fait voir que le corps de Malpighi n'est pas perforé ou réticulé comme le pensait celui-ci, mais qu'il forme une couche continue s'enfonçant dans les anfractuosités disposées entre les papilles.

Winslow (1758) (4) s'occupe surtout des prolongements

(1) Malpighi, *De lingua*, 1687.

(2) *Arcana naturæ* (1722), t. III, p. 47.

(3) Albini, *Academic. annotation.*, lib. prim., page 23, édit. 1734.

(4) *Expositio structuræ corporis humani*. Tome I, page 113

de la face profonde de l'épiderme arraché, qui sont constitués par les glandes sudoripares et les follicules pileux.

Haller (1765) (1) n'ajoute rien de bien important à la question. Il faut arriver en 1781, époque à laquelle Fontana (2) constate et figure les cellules de l'épiderme de l'anguille avec leurs noyaux arrondis.

Dans la période suivante, Bichat (3) appelle corps réticulaire un lacis de vaisseaux extrêmement déliés, un système capillaire formant avec les papilles une couche intermédiaire au chorion et à l'épiderme, et qui pour lui était destiné en partie au sang, en partie à la matière colorante. Erreur manifeste qui fut bientôt réfutée par Purkhinje, lequel généralise le fait observé par Fontana : il enseigne que tout épiderme est formé de cellules à noyaux, mais sans faire de distinction pour la couche cornée qui n'en possède pas.

Enfin, Henle (4), en 1837, adopte la même description, multiplie ses recherches sur l'homme et sur les animaux, suit ces cellules dans toutes les transformations qu'elles subissent depuis leur naissance jusqu'à leur chute, étudie leurs variétés de forme, de volume, d'arrangement réciproque dans les divers tissus, et enfin expose dans ses *Symbolæ ad anatomiam villorum* l'histoire la plus complète de l'épiderme qui ait paru jusqu'alors.

Nous ne ferons que citer pour mémoire l'opinion de Breschet et Roussel de Vauzème (5). Ces auteurs considèrent le réseau de Malpighi et l'épiderme comme le produit secrétoire de deux appareils glandulaires situés dans l'épaisseur de la peau, et qu'ils nomment l'un appareil blennogène,

(1) *Prima linea physiologiæ*, 1765.

(2) Fontana, *Traité du venin de la vipère*, t. II, p. 254. Pl. I, fig. 8, 9, 10, 11.

(3) Bichat. *Anat. génér.* (Système épidermoïde).

(4) *Anatomie générale*, trad. Jourdan. Paris, 1843.

(5) *Recherches sur le tégument cutané* (*Annales des sciences naturelles*), 2e série, p. 267 et 321.

l'autre appareil chromatogène, le premier sécrétant une matière cornée, et le second un pigment. Depuis ces travaux, un grand nombre d'anatomistes perfectionnèrent l'étude des détails remarquables de la structure épidermique.

Raschkow (1) étudia les téguments extérieurs et l'épiderme de la gencive.

Valentin découvrit le nucléole dans les cellules épithéliales de la conjonctive, et parla le premier de l'épithélium des vésicules séminales, et de l'épithélium des membranes séreuses.

Aubry (2) publia un travail important sur la couche de Malpighi.

Enfin, les travaux de Max Schultze (3), de Schrön (4) sur les aspérités des cellules de la couche de Malpighi s'engrenant mutuellement, ainsi que le travail de Langerhans (5) sur les terminaisons des nerfs dans l'épiderme, complètent la série des travaux les plus importants sur cette question.

DESCRIPTION DE L'ÉPIDERME.

Face superficielle. — On donne le nom d'*épiderme* à la couche superficielle de la peau, formant une lame mince et transparente qui se moule exactement sur les saillies de la surface externe du derme.

La face externe ou superficielle présente un grand nombre de sillons correspondant aux papilles du derme, irréguliers pour la plupart, mais disposés d'une façon très-régulière à la

(1) Raschkow, *Meletemata*, 1835.

(2) Aubry, *Thèse de Strasbourg*, tome II.

(3) *Medical Centralblatt*, 1864, n° 12. Virchow. *Arch.*, tome XXX.

(4) Moleschott's, *Unters*, XIX.

(5) Langerhans, *Ueber die nerven der menschlichen Haut in Virchow's arch.*, p. 44 et 325, 1868.

paume de la main et à la plante du pied. Outre ces sillons, l'épiderme présente de véritables plis importants à connaître pour le chirurgien, au niveau des articulations et vers la racine des membres, la plupart correspondant aux points les plus mobiles de la peau.

Un très-grand nombre d'orifices très-rapprochés les uns des autres, et variables selon les régions, se remarquent à la surface de l'épiderme, surtout lorsqu'on l'examine avec une loupe : ce sont les orifices des glandes sudoripares, des glandes sébacées et des poils. Les poils et les ongles, véritables appendices de l'épiderme, font sallie à sa surface. Enfin, dans beaucoup de points, des saillies, très-manifestes dans certaines occasions sur le vivant, se forment sous l'influence du froid. On a donné à ce phénomène le nom de chair de poule.

Face profonde ou adhérente. — Lorsqu'on enlève un lambeau d'épiderme sur un cadavre en putréfaction, ou à la suite d'une macération un peu prolongée, on trouve sur sa face profonde des dépressions et des filaments extrêmement nombreux.

Les dépressions ou fossettes, examinées à la loupe, sont légèrement coniques et correspondent aux papilles du derme, faisant saillie dans l'épaisseur de l'épiderme. Ces fossettes donnent à la couche profonde de l'épiderme une apparence réticulée sur laquelle nous reviendrons.

Les prolongements de la face profonde de l'épiderme ne sont autre chose que l'épithélium des glandes et des follicules pileux entraînés par l'épiderme dont ils sont une dépendance. On voit, en effet, lorsqu'on enlève ainsi l'épiderme de la tête, tous les cheveux entraînés avec l'épithélium et leurs follicules.

Épaisseur. — L'épaisseur de l'épiderme varie, suivant les régions, entre $0^{mm},03$ et $3^{mm},75$, ce qui tient surtout à l'épaisseur inégale de la couche cornée.

D'après Kölliker :

» Elle varie entre $0^{mm},30$ et $3^{mm},75$, ce qui tient surtout à

l'épaisseur très-inégale de la couche cornée ; dans la plupart des régions, l'épiderme a une épaisseur comprise entre 50 et 220 μ.

» Pour ce qui est de l'épaisseur comparative de la couche muqueuse et de la couche cornée, je trouve qu'en certaines régions la première l'emporte constamment sur la seconde ; c'est ce qui a lieu sur toute la face, au cuir chevelu, au périné, au gland, au scrotum, au mamelon, sur la mamelle, chez l'homme, aux grandes et aux petites lèvres, au dos et au cou.

» L'épaisseur absolue de la couche de Malpighi, à la base des papilles, varie entre 16 et 360 μ. Quand elle l'emporte sur celle de la couche cornée, elle atteint en moyenne 90 μ ; dans les parties où elle est plus faible, 20 à 40 μ. En beaucoup d'endroits, l'épaisseur de la couche cornée n'est que de 11 μ, tandis qu'ailleurs elle peut aller jusqu'à 2 millimètres et plus ; là où elle dépasse celle de la couche de Malpighi, elle comporte généralement de 220 à 900 μ ; dans les régions où elle lui est inférieure, elle n'a que 20 μ. — L'épiderme atteint sa plus grande épaisseur à la face palmaire de la main et à la face plantaire du pied. » (Krause.)

Adhérence. — L'adhérence de l'épiderme avec le derme est très-intime ; à l'état normal, il est impossible de les séparer. Quelle est la cause de cette adhérence ?

On peut invoquer la présence des prolongements fournis aux glandes et aux follicules pileux ; mais cette condition, quoique importante, n'est certainement pas suffisante pour expliquer ce phénomène. Nous verrons plus loin, en nous occupant de la texture et surtout du développement de l'épiderme, quelles sont les explications qu'on en peut donner.

STRUCTURE DE L'ÉPIDERME.

Malpighi, le premier, avait remarqué que l'épiderme se divisait en deux lames distinctes ; il donna à la plus profonde le nom de corps réticulaire, à cause de l'aspect particulier qu'elle présente lorsqu'elle a été séparée des papilles du derme.

On donne à cette couche le nom de *couche de Malpighi*.

La couche la plus superficielle est la *couche cornée*.

L'épaisseur relative de ces deux couches est extrêmement variable ; on peut dire qu'en général la couche muqueuse ou couche de Malpighi est beaucoup plus mince que la lame cornée. Celle-ci présente une augmentation d'épaisseur, non-seulement suivant les régions, mais aussi suivant les individus. Cette différence d'épaisseur est surtout remarquable dans certaines lésions hypertrophiques de l'épiderme : les cors, la maladie de l'épiderme connue sous le nom d'*ichthyose*, sont dus surtout à une hypertrophie de la couche cornée.

La couche muqueuse, au contraire, varie très-peu d'épaisseur.

Ces deux couches de l'épiderme présentent des propriétés particulières, bien indiquées surtout par M. Sappey (1). « Sous l'influence de la macération dans l'eau légèrement acidulée, les deux couches subissent des modifications qui suffiraient pour nous montrer combien elles diffèrent l'une de l'autre. La couche cornée, qui était transparente, devient opaque et d'un blanc laiteux. La couche muqueuse prend une coloration brune plus ou moins foncée. La première s'épaissit considérablement, acquiert une fragilité croissante, puis se ramollit, se dissout et finit par tomber en poussière au fond du vase. La seconde conserve son épaisseur et sa flexibilité, mais

(1) Sappey, *Anat. descript.*, t. III, p. 572.

elle est beaucoup plus molle ; de là les noms de corps muqueux, de couche muqueuse, que lui ont donné la plupart des anatomistes du XVIIe siècle. Lorsqu'on la détache, elle s'enroule sur sa face dermique, et si on la redresse elle s'enroule de nouveau ; elle offre, par conséquent, une élasticité qui fait totalement défaut dans la précédente. »

Séparation en deux couches. — D'après Schrön (1) et Oehl (2), l'épiderme serait composé de trois couches :

1° La couche de Malpighi ;

2° La couche claire décrite par Oehl ;

3° La couche cornée.

D'après ces auteurs, la couche claire et intermédiaire serait formée par des cellules rondes pressées et comme desséchées contenant un gros noyau, les plus profondes étant dentelées. Les ongles appartiendraient à cette couche et la caractériseraient.

Structure de chacune des couches en particulier. — Nous allons maintenant étudier la structure des couches en particulier ; nous commencerons par décrire les éléments de chacune de ces couches et leur arrangement réciproque d'après les auteurs classiques ; et nous aborderons ensuite les opinions les plus récentes émises à propos de la structure de chacun des éléments et de leur groupement.

Couche de Malpighi ou couche muqueuse. — La couche muqueuse est composée de cellules disposées les unes à côté des autres par couches successives, variables suivant l'épaisseur de la couche elle-même, et généralement prismatiques par suite de leur pression réciproque ; les cellules les plus profondes, celles qui sont adhérentes au derme, sont allongées et ont leur grand axe perpendiculaire à la surface du

(1) O. Schrön, *Contrib. alla. anatomia, etc., della cute umana.* Toniso e Firenz, 1865.

(2) C. Oehl, *Indagini di anat. micr per servire allo studio dell epidermide et della cuta palneare.* Milano, 1857, avec 8 planches.

derme; elles ont environ 6 μ sur 10 et contiennent un noyau ovale; elles sont formées d'une quantité peu considérable de protoplasma granuleux entourant le noyau.

Au-dessus de ces cellules, on en trouve d'autres ovalaires ou polyédriques de 6 à 10 μ de diamètre, disposées en plusieurs couches et qui, à mesure qu'on se rapproche de la superficie, présentent leur grand diamètre horizontal. Toutes ces cellules ont une structure qui est à peu près la même; on leur décrit une paroi, un noyau et un contenu variable.

Fig. 22. — Peau de la cuisse du nègre, vue sur une section perpendiculaire à la surface (grossissement de 250 diamètres).

a a, papilles du derme; — *b*, couche la plus profonde du corps muqueux, fortement colorée et formée de cellules allongées, disposées perpendiculairement à la surface du derme; — *c*, couche superficielle du corps muqueux; — *d*, couche cornée.

La membrane pâle, très-mince, quelquefois difficile à démontrer quand les cellules sont petites, présente pour beaucoup d'auteurs des aspérités extérieures très-fines. Ces aspérités correspondant à celles des cellules voisines uniraient ces éléments par un véritable engrènement; nous en reparlerons plus loin.

Le noyau a des dimensions qui sont en rapport avec celles des cellules, dimensions qui peuvent varier depuis 3 μ pour les cellules très-petites jusqu'à 11 μ pour les plus volumineuses. La forme est également en rapport avec celle des cellules; ovalaire pour les cellules allongées, il devient sphérique ou lenticulaire pour les cellules rondes ou aplaties. Il peut contenir un ou même plusieurs nucléoles (1), ce nucléole manquerait d'après M. Sappey (2).

Tantôt placé au centre de la cellule, ce noyau est volumineux, réfringent et donne l'apparence d'une vésicule; tantôt, au contraire, mince, aplati ou incurvé, il occupe un des côtés de la cellule et est appliqué contre la paroi. Dans ce dernier cas, d'après Kölliker, il ne contient pas de nucléole. Enfin, il est très-granuleux.

Le contenu de la cellule est des plus intéressants à étudier, surtout à cause de ses modifications et des granulations pigmentaires plus ou moins abondantes qu'il contient ordinairement. Le liquide que contient la cellule est remarquable surtout par sa consistance visqueuse (Sappey); c'est lui qui maintient le noyau au centre des cellules et les granulations pigmentaires dans la place assignée à chacune d'elles. Quand on les traite par la potasse ou la soude caustique peu concentrée, ces cellules pâlissent, se gonflent et ne tardent pas à laisser échapper cette substance muqueuse. Le pigment que contiennent ces cellules est constitué par des granulations colorées d'une extrême ténuité, arrondies, dont la plupart sont disposées autour du noyau et les autres disséminées dans l'intérieur de la cellule. Ce pigment n'a pas toujours la même coloration, il est tantôt brun, tantôt noir, jaune ou rougeâtre (3).

Nous verrons, à propos des différentes colorations de la

(1) Besiadecki, dans Stricker.

(2) *Anat. descript.*, t. III, p. 579.

(3) Legros, *In annotat. d'anat. chirurg.* Richet, 1873.

peau dans les races humaines, quelle est l'importance du pigment cellulaire.

Le pigment est, en général, très-rebelle à tous les réactifs, et cependant il disparaît spontanément, sans qu'on sache par quel mécanisme, à mesure que l'élément épithélial devient plus superficiel, pour disparaître complétement dans la couche cornée.

Modifications de forme et de structure de l'épiderme selon les différentes couches. — Mais il ne suffit pas de connaître les caractères généraux de la cellule épidermique, nous devons aussi rechercher quels sont ses changements dans les différentes couches de la couche muqueuse.

Dans la couche profonde, celle qui est appliquée directement sur le derme, la plupart des auteurs la décrivent comme étant cylindrique et perpendiculaire à la surface des papilles. Mais telle n'est pas l'opinion de tous les auteurs.

Les uns (Henle) admettent dans cette couche profonde des noyaux libres dans une substance fondamentale. Frey (1) admet dans cette couche de petites cellules de 7 μ de diamètre, à contours très-mal limités.

Henle, revenant sur sa première opinion dans son livre de splanchnologie, reconnaît que cette couche profonde peut présenter dans certains cas des cellules bien développées.

Kölliker se prononce sur cette question dans le sens de Frey, et regarde l'exception de Henle comme contraire à la loi générale. Quelques auteurs, enfin, tels que Rollet, Billroth et Henle, ont décrit un véritable engrènement entre l'épiderme et la peau. Kölliker, qui rapporte cette opinion, dit que ce phénomène tient à la présence de petits prolongements de la couche muqueuse qui sont enfoncés dans les dépressions de la surface dermique.

Une disposition des plus intéressantes, présentée par les

(1) *Traité d'histologie et d'histochimie*, trad. Spillmann. 1870, p. 168.

cellules de la couche muqueuse, consiste dans la présence de petites aspérités à leur surface. Max Schultze montra que les cellules étaient garnies à leur surface de petites épines qui s'engrènent mutuellement comme les fibres du cristallin de certains animaux, et il donna à ces cellules le nom de *cellules épineuses* (1). (V. fig. 20, p. 218.)

Beaucoup d'auteurs actuels admettent cette disposition ; nous ne ferons que citer Kölliker, Frey, Cornil et Ranvier (2).

Cet engrènement des cellules existe-t-il dans toute l'épaisseur du derme? Frey s'exprime ainsi à ce sujet : « On trouve dans toutes les couches du réseau de Malpighi les mêmes cellules engrénées que nous avons déjà décrites en parlant des muqueuses. »

Kölliker réserve davantage la question. Il prétend que ces prolongements sont la plupart du temps moins prononcés que ne le montrent les dessins donnés, mais qu'ils sont très-manifestes et très-développés dans certains cancers épithéliaux.

Biesiadecki (*in* Stricker) insiste beaucoup sur certaines modifications des cellules de la couche de Malpighi.

D'après lui, le corps des cellules dans les couches superficielles devient consistant, plus régulier ; le noyau se rapetisse et s'entoure d'une zone claire. Celui-ci s'élimine facilement des préparations durcies dans l'acide chromique, de sorte que la cellule offre à sa place un espace arrondi et vide. Dans plusieurs des cellules de ces couches superficielles, on remarque des petites vacuoles qui, à l'état frais, sont vraisemblablement remplies d'un liquide limpide. Outre les cellules déjà décrites et qui ont un caractère épithélial bien défini, Biesiadecki signale des éléments d'une autre espèce. Ceux-ci se trouvent facilement, en particulier dans les rangées moyenne et supérieure du corps muqueux où la réfringence

(1) *Medical Centralblatt*, 1864, n° 12. — *Virchow Archiv.*, t. XXX.

(2) Cornil et Ranvier, *Manuel d'hist. patholog.*, p. 44.

du protoplasme et leur petitesse les font reconnaître. Elles sont surtout disposées dans le sens de la longueur, comme comprimées entre deux cellules épithéliales, ou bien elles envoient de fins prolongements entre ces éléments. Leur protoplasme très-réfringent se teint fortement en rouge par le carmin, et ne laisse reconnaître le noyau qu'avec difficulté. Les mêmes éléments existent aussi dans les couches profondes, mais ils sont alors difficiles à étudier à cause de leur similitude avec les éléments de ces rangées. Enfin, il ajoute que ces cellules sont quelquefois disposées de façon qu'une de leurs moitiés pénétrant entre les cellules de la couche profonde de Malpighi, l'autre se trouve encore dans l'épaisseur du chorion. Elles rappellent alors beaucoup les cellules migratrices. (Wander-Zellen).

Cet auteur les a rencontrées dans le tissu conjonctif sous-cutané, au voisinage des vaisseaux, puis entre les fibrilles du chorion. Pour lui, elles pénétreraient de là dans la couche muqueuse où elles sont rares à l'état normal, mais où elles deviennent très-abondantes dans les cas pathologiques.

Comment s'établit la distinction entre la couche muqueuse et la couche cornée. — D'après l'opinion de tous les auteurs, la transition de la couche muqueuse à la couche cornée serait graduelle et presque insensible, et l'on trouverait à la face profonde de la couche cornée un certain nombre de cellules déjà fortement aplaties, possédant un noyau très-petit, rudimentaire, lequel ne tarderait pas à disparaître.

Sappey (1) nie complétement cette disposition. Nous citons ses propres paroles : « Des recherches plus complètes m'ont démontré avec une grande netteté que ce noyau rudimentaire n'existe pas, même dans des cellules immédiatement superposées à la couche muqueuse. L'erreur

(1) Sappey, *Anat. descript.*, t. III, p. 586.

dans laquelle ces auteurs sont tombés provient du procédé défectueux qu'ils ont mis en usage pour séparer les deux couches de l'épiderme ; les séparant incomplétement, ils ont attribué à la partie supérieure ce qui appartenait à l'inférieure. »

Et il ajoute plus loin :

« La ligne de démarcation entre les deux couches de l'épiderme est toujours nettement arrêtée. Ces deux couches diffèrent très-notablement, soit par leur structure, soit par leurs propriétés. »

Nous devons aborder maintenant la description de la structure de la couche de Malpighi adoptée par plusieurs auteurs depuis quelques années. Pour les uns, cette disposition est importante au point de vue de l'union des cellules les unes aux autres ; pour les uns, elle servirait à expliquer le développement de l'épithélium dermique ; pour les autres, elle jouerait un rôle important, non-seulement pour la nutrition de la couche muqueuse de l'épiderme, mais aussi pour la circulation des liquides dans son épaisseur.

Bizozzero (1) signala un des premiers la disposition suivante : sur des préparations d'épiderme colorées au carmin, on apercevrait un réseau régulier de canaux incolores. Ces canaux incolores sont traversés par des cils durs et colorés qui, tout en étant disposés suivant la longueur des canaux, réunissent entre elles les cellules les plus rapprochées. Chaque cellule est entourée par une substance dont la consistance et la nature ne sont pas encore déterminées. Cette substance remplit les interstices des cils déjà signalés. Ce réseau canaliculé très-fin, aurait pour mission, d'après cet auteur, de distribuer les sucs nutritifs dans un tisssu privé de vaisseaux sanguins comme l'épiderme.

(1) G. Bizzozero, *Della natura degli epitheli pariun cutori steatificati.*

Morat (1) a trouvé la même disposition, mais qu'il interprète d'une façon différente; et en s'appuyant sur le développement, d'après les observations qui lui sont personnelles et que nous étudierons plus loin, il rattache ce réseau à un tissu conjonctif ayant son point de départ autour des vaisseaux des papilles. Ce tissu qui par ses caractères généraux rentre dans la classe des tissus réticulés, très-évident pendant la première phase de son développement (voy. *Développement de l'épiderme*), diffère des autres réticulums à mesure qu'il avance dans son évolution. Son rôle est de maintenir solidement l'épiderme à la surface du derme dans lequel il prend en quelque sorte ses racines; il présiderait au développement des cellules épithéliales.

Plusieurs auteurs avaient déjà décrit entre les cellules de l'épiderme un ciment ou substance unissante intercellulaire, rendu visible par des imprégnations d'argent. Il est certain que ce ciment intercellulaire, les canalicules de Bizzozero, le tissu réticulé de Morat, ne sont qu'une seule et même chose; les éléments particuliers indiqués par Biesiadecki paraissent s'y rapporter également. Quoi qu'il en soit, les opinions des auteurs concernant cette disposition sont encore trop divergentes pour que nous nous prononcions sur aucun de ces faits.

Les faits pathologiques et surtout l'étude de l'évolution de la pustule variolique paraissent cependant confirmer l'existence d'un substratum interposé aux cellules. On sait en effet, d'après les travaux de V. Cornil (2) et de Vulpian (3) confirmés par Rindfleisch (4), que la pustule variolique présente-

(1) Morat, Recherches sur la structure et le développement de l'épiderme. (*Union médicale*, 3 sept. 1871, p. 252.)

(2) Anatomie de la pustule de la variole et de la vésicule de la varicelle. (*Journ. de l'Anat. et de la Physiol.*, 1866, n° 2.)

(3) Communication à l'Acad. de médecine, 31 oct. 1871. (*Bullet. de l'Acad.*), t. XXXVI, p. 915.

(4) *Traité d'histol. pathol.*

rait dans son intérieur un grand nombre de vacuoles ou alvéoles limités par des cloisons minces et contenant un liquide transparent au début. Or, ces trabécules seraient pour Vulpian, constituées par des cellules épidermiques appliquées exactement les unes contre les autres; pour Cornil, elles seraient en continuité avec la substance protoplasmique des cellules et seraient produites tantôt par hypergenèse, tantôt par une sorte de développement passif de cette substance.

Enfin, Vulpian admet encore un autre mode de formation d'après lequel les cellules de la couche de Malpighi, avant de subir la fonte granuleuse, secrètent autour d'elles une sorte de substance intercellulaire qui contribue à la formation des cloisons et des trabécules interalvéolaires de la pustule. Ajoutons que Ranvier incline à penser que le ciment intercellulaire normal joue un rôle dans la production de ces trabécules. Pour Morat, elles seraient constituées, en partie au moins, par le réticulum qu'il a décrit.

Couche cornée. — La couche cornée toujours transparente est formée par des lamelles épidermiques ou cornées. Ces cellules sont de véritables lamelles extrêmement minces, polygonales et assez régulières dans les parties profondes de cette couche, ratatinées et repliées de différentes façons à la superficie. Elles sont formées, d'après Kölliker, non pas par une substance unique et homogène dans toute leur épaisseur; mais ce sont de véritables cellules aplaties, renfermant une quantité très-minime d'un liquide visqueux. En effet, soumises à l'action de l'acide acétique, de la potasse et de la chaux caustique, elles se gonflent et prennent l'aspect de véritables vésicules. Alors on peut constater que la plupart des celles des couches profondes contiennent encore un noyau rudimentaire sous forme d'un corpuscule homogène arrondi ou allongé. (Les grosses cellules qui tapissent les petites lèvres et la face interne des grandes lèvres, ainsi que celles qui couvrent le pénis et la lame interne du prépuce sont toutes

pourvues d'un noyau. Le diamètre des lames cornées ordinaires varie entre 18 et 44 μ, et le plus souvent, il est de 22 à 35 μ, Kölliker.)

La couche cornée est manifestement stratifiée, mais les différentes couches ne sont séparables que par des artifices et surtout à la suite de la macération. Elle est également fortement onduleuse, surtout vers sa face profonde, et là où les papilles sont très-allongées et disposées en séries régulières, elle dépasse par sa face profonde le sommet de ces papilles et présente à sa surface des sillons ou rigoles, résultat de l'ondulation régulière. Ce fait est surtout très-marqué à la paume de la main et à la plante du pied. Dans les autres parties du corps, l'ondulation superficielle est à peine appréciable.

La couche cornée est remarquable par sa desquamation perpétuelle caractérisée par la chute des lamelles épidermiques les plus superficielles. Le smegma du prépuce n'est autre chose qu'un mélange de ces petites lamelles épidermiques encore pourvues de noyaux. Dans l'ichthyose et plusieurs autres affections de la peau, cette desquamation est très-énergique.

Où s'arrêtent au niveau des orifices, les différentes couches de l'épiderme? — D'après les recherches de Sappey, il résulte :

1° Que la couche cornée s'arrête constamment et très-exactement chez l'homme et chez les animaux, sur la ligne qui établit les limites respectives du derme et des membranes muqueuses.

2° Que la couche muqueuse se prolonge en totalité ou en partie seulement, pour aller constituer les épithéliums des muqueuses.

Ainsi, sur les paupières, la couche cornée s'arrête au bord libre, la couche muqueuse va au contraire tapisser la surface de la conjonctive. De même pour la cavité buccale où la couche cornée s'arrête au bord antérieur des lèvres. La

couche muqueuse pénètre alors dans la cavité buccale et la partie supérieure du tube digestif pour s'arrêter au cardia. En ce point l'épithélium change de nature, dans l'estomac de l'homme, pour devenir cylindrique.

DÉVELOPPEMENT DE L'ÉPIDERME.

Développement de l'épiderme en général. — La plupart des auteurs français et principalement Sappey, décrivent ainsi les différentes phases du développement de l'épiderme.

Une couche amorphe, demi-liquide, s'épanche à la surface du derme et donne naissance à des noyaux qui, s'entourant bientôt d'une certaine quantité de cette substance qui se segmente entre chaque noyau, constituent un véritable épithélium encore à peine isolable; mais bientôt le phénomène se terminerait par la formation d'une membrane propre enveloppante, et le tout constituerait ainsi une cellule complète. Ces cellules augmentant de volume, deviennent polyédriques par pression réciproque, et bientôt, repoussées par de nouveaux éléments formés au-dessous d'elles, elles s'avancent ainsi dans les différentes couches de l'épiderme en se modifiant. On explique ainsi, non-seulement le mode de développement de chaque cellule épithéliale, mais le mode d'évolution de la couche épidermique en général.

La couche superficielle ou cornée ne serait ainsi que le résultat de l'évolution successive des cellules de la couche de Malpighi, ces dernières s'aplatissant et perdant leur noyau à mesure qu'elles arrivent à la surface.

Deux phénomènes principaux président donc à l'évolution de l'épiderme ; d'une part, reproduction incessante à la surface du derme, par une véritable genèse ; de l'autre côté, au contraire, destruction perpétuelle des cellules usées et racornies à la surface libre. Ce genre de production et d'évolution

de l'épiderme est également admis par Robin. Kölliker s'éloigne de cette opinion et paraît rapporter l'accroissement de la couche de Malpighi vers sa face profonde à un véritable phénomène de segmentation (1).

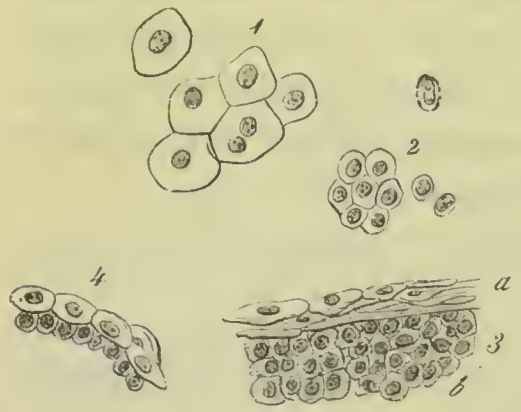

Fig. 23. — Épiderme de la région céphalique d'un embryon de mouton de quatre pouces. (Frey.)
1. — Cellules de la couche externe; — 2. Cellules des couches profondes; — 3. Coupe verticale; — 4. Épiderme du bord libre de la paupière.

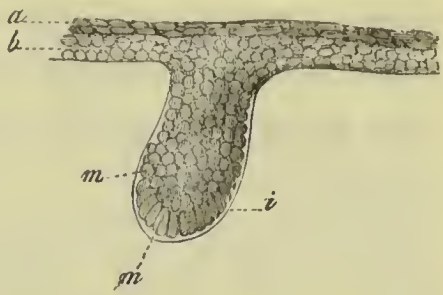

Fig. 24. — Développement d'un follicule pileux; — *a*. future couche cornée; — *b*. couche muqueuse; — *m*. bourgeon celluleux; — *i*. paroi du follicule.

En effet, il s'exprime ainsi : « La manière dont ont lieu l'accroissement et la régénération de l'épiderme n'a pas encore été suffisamment étudiée, néanmoins s'il était permis de conclure d'après nos connaissances sur l'épiderme des amphibies et sur les épithéliums stratifiés (conjonctive), on pourrait considérer les cellules perpendiculaires les plus profondes du corps de Malpighi, comme le siége principal de la multiplication des cellules.

Tel paraît être aussi l'avis de Schneider (2). On peut encore

(1) Kölliker, *loc. cit.*, p. 154.
(2) A Schneider, *Wurzb. nat. Zeitschr.*, t. III, p. 165.

citer deux opinions plus modernes, dont l'une appartient à Schron (1) et l'autre à Morat (2). Schron croit que la couche cornée de l'épiderme serait produite par des glandes sudoripares et peut être aussi par des glandes sébacées; en un mot qu'elle serait le résultat d'une sécrétion de cellules cornées fournies par ces glandes. Mais on peut lui opposer plusieurs objections des plus sérieuses : d'abord que la couche cornée existe chez l'embryon avant le développement des glandes sudoripares, ensuite que des régions dépourvues de ces glandes possèdent cependant une couche cornée.

Le développement, d'après Morat, résulterait d'un phénomène plus complexe.

En s'appuyant sur l'étude de la formation de l'épiderme sur les cicatrices, il croit que la formation épithéliale est précédée par l'apparition d'un véritable tissu réticulé de nature conjonctive, développé aux dépens des bourgeons charnus. Entre les mailles de ce réticulum on constate dans le début une grande abondance de cellules embryonnaires. Ces dernières servant à constituer l'épithélium dermique, on aurait ainsi deux tissus : l'un de nature conjonctive, l'autre de nature épithéliale, ce dernier englobé dans les mailles du précédent; mais bientôt les cellules épithéliales prenant un accroissement rapide, étoufferaient pour ainsi dire la substance conjonctive réticulée intermédiaire. On voit par là que les vestiges du réseau primitif constitueraient les travées ou tissu intermédiaire aux cellules dont nous avons déjà parlé à propos de la texture de la couche de Malpighi.

D'après Colrat (3), qui a bien étudié cette évolution de l'épiderme, on trouverait au pourtour de la perte de substance en voie de cicatrisation, une zone distincte où les deux

(1) O. Schron, *Contribut. a l'anatomia della cute humana.* Tornio e Firenze, 1865

(2) *Loc. cit.*

(3) *Des greffes épidermiques,* Montpellier, 1871.

tissus seraient encore faciles à distinguer, et il donne à cette zone le nom de zone épidermoïdale.

Nous avons vu quel rôle ce réticulum paraît jouer dans la formation des vacuoles de la pustule variolique.

Mais il ne nous suffit pas de connaître le développement de l'épiderme et son accroissement chez l'adulte ; nous devons encore l'étudier lors de son apparition chez l'embryon.

L'épiderme se développe chez l'embryon aux dépens du feuillet externe du blastoderme, auquel il se substitue, et on le trouve déjà constitué chez un fœtus de cinq semaines, par une double couche de cellules. Voici la description et le mode d'évolution qu'en donne Robin (1). Les cellules composant la rangée superficielle de l'épiderme du fœtus sont remarquables par leur grandeur et leur régularité, elles sont minces, transparentes et pauvres en granulations moléculaires. Elles ont un noyau volumineux, de $0^m,010$ à $0^m,012$, sphérique ou ovoïde, et présentant deux nucléoles chez les jeunes embryons. Au commencement du troisième mois, le noyau fait une saillie à la face externe des cellules, s'arrondit et acquiert une largeur de $0^m,020$ à $0^m,025$. Les noyaux ont alors une largeur égale aux deux tiers de la cellule qui les contient, surtout dans l'épiderme des pieds. Dans les autres parties du corps, leur largeur est la moitié de celle de la cellule.

Bientôt, la portion adhérente de la cellule se rétrécit, devient pédiculée, et vers le cinquième ou sixième mois, le pédicule se détache, en entraînant le noyau, et il reste à la surface de la cellule une tache pâle, rugueuse, ovale ou circulaire, large de $0^m,003$ à $0^m,005$.

Vers le huitième mois, tout le phénomène est accompli, et les cellules superficielles n'ont plus de noyau.

Pour les cellules plus profondes, elles ne perdent pas leur noyau de la même façon ; celui-ci disparaît par atrophie pro-

(1) Robin, *Journ. de Brown-Séquard*, 1861, p. 228.

gressive. Telle est l'indication sommaire de cette évolution, pour l'étude de laquelle nous renvoyons à l'article cité.

Quant au pigment du réseau de Malpighi, il n'est produit d'une manière sensible, même dans les races de couleur, qu'après la naissance. Chez le nègre, les bords des ongles, l'auréole du mamelon et les parties génitales prennent une teinte foncée dès le troisième jour, le pigment n'envahissant les cellules de toute la surface du corps que vers le cinquième ou le sixième jour (Kölliker). Sappey a constaté l'existence du pigment chez un fœtus de six mois, et, d'après lui, chez tous les nouveau-nés le pigment peut être facilement observé.

La formation des deux couches de l'épiderme est-elle simultanée, ou, au contraire, la couche cornée succède-t-elle à la première?

Kölliker ne se prononce pas à ce sujet; il dit seulement que chez l'embryon, dès la cinquième semaine, on trouve deux couches de cellules qui forment la première trace du réseau de Malpighi et de la couche cornée.

Sappey est plus affirmatif, et indique nettement que la couche superficielle se développe consécutivement à la couche de Malpighi, et qu'elle représente cette dernière modifiée et dégénérée.

Frey (1) dit d'une façon très-nette que l'épiderme et la couche muqueuse de Malpighi sont représentés, même dans la période embryonnaire, par deux couches de cellules bien distinctes.

L'épiderme forme, à la surface du corps de l'embryon, une masse blanchâtre, visqueuse, mélangée à de la graisse et connue sous le nom de *vernix caseosa*.

Au microscope, on y trouve des écailles épidermiques et très-peu de granulations graisseuses.

(1) *Loc. citat.*, p. 184.

Mue. — Valentin (1) et Burdach (2) signalent la possibilité d'une mue embryonnaire, mais il n'y a là rien de certain.

D'autre part, il est prouvé que l'épiderme se régénère pendant la vie. Les membranes muqueuses à épithéliums pavimenteux stratifié sont constamment couvertes d'un enduit muqueux qui n'est en grande partie qu'une couche de cet épithélium mort et transformé.

On sait, du reste, que ce phénomène de la mue est extrêmement variable, depuis la desquamation insensible qui se passe en tout temps à la surface de l'épiderme chez l'homme, jusqu'à la chute de toute la couche cornée, chez les reptiles, par exemple.

L'homme peut présenter dans certains cas, et surtout à la suite de certains phénomènes pathologiques, tels que la scarlatine, une desquamation très-étendue, la couche cornée se détache alors par lambeaux. — La desquamation épidermique commence chez le fœtus et contribue, comme nous l'avons vu, à la formation de l'enduit caséeux ou smegma embryonnaire. Chez quelques mammifères (le paresseux), cet épiderme fœtal se détache d'une seule pièce sans se désagréger, et le fœtus se trouve enfermé dans son ancienne enveloppe comme dans un sac qui ressemble à l'amnios (3). Chez le fœtus humain, au contraire, les choses se passent d'une manière toute différente, et l'étude des phénomènes de cette desquamation acquiert en médecine légale une importance telle que nous devons nous y arrêter un instant (4).

Au moment même de la naissance, la peau du nouveau-né est rouge, mollasse, lisse et recouverte par un enduit blanchâtre, graisseux et impénétrable, principalement formé de lamelles épidermiques. Quelques heures après la naissance, la peau

(1) Valentin, Entwieckelungsgeschichte, p. 274.

(2) Burdach, *Traité de physiol.* Paris, 1839, t. III, p. 277.

(3) Milne Edwards, *Leçons de physiol.*, t. X.

(4) V. Briand et Chaudé. méd. lég.

devient plus ferme en même temps qu'elle paraît plus terne. Mais l'exfoliation ne commence jamais avant le deuxième jour, et coïncide avec l'apparition d'une légère teinte ictérique de la peau, puis on voit bientôt apparaître à l'abdomen, à la base de la poitrine, des sillons, des plaques irrégulièrement fendillées, premiers indices de l'exfoliation qui est en pleine activité du troisième au cinquième jour ; on voit le travail s'irradier sur toute la surface du corps, atteindre successivement l'aine, l'aisselle, et enfin les membres, pour se terminer par les pieds et les mains. Tantôt l'enduit se détache par larges plaques, tantôt par petites écailles ; on voit le derme rose, recouvert d'une couche mince et transparente, le nouvel épiderme.

L'observation de ce phénomène permet d'affirmer que l'enfant n'était pas mort-né. Mais il faut constater que cette exfoliation est naturelle, et que ce n'est point un soulèvement morbide de l'épiderme ; or, à l'état naturel, en s'exfoliant, l'enduit est sec, fendillé ou roulé sur lui-même, tandis que sous l'influence d'une cause morbide, il existe toujours entre lui et le derme une quantité plus ou moins grande de sérosité.

La rénovation épidermique perpétuelle est du reste un fait important à connaître pour concevoir comment l'épiderme, membrane tout à fait inextensible, peut recouvrir toujours le derme (Kölliker) (1).

Quant à la manière dont l'épiderme croît en surface, il est constant, comme Harting (2) l'a fait remarquer, que les dimensions des petites squames épidermiques sont à peu près les mêmes chez le fœtus et chez l'adulte ; par conséquent le grossissement des éléments épidermiques doit entrer pour très-peu de chose dans l'explication de l'agrandissement de la

(1) Mikr, *Anat.*, t. II, paragr. 21.
(2) *Recherches micrométriques*, p. 47.

surface de l'épiderme. — Nous dirons, pour terminer, que ce phénomène se retrouve dans toute la série animale à des degrés variables, et qu'on le constate même sur les végétaux dont la cuticule extérieure représente l'épiderme (platane, bouleau, etc.)

Mais il faut remarquer que toujours, lorsque la mue se produit, l'épiderme corné est complétement reformé avant la chute du précédent.

Beaucoup d'animaux ont une mue périodique. Chez l'insecte, la mue n'existe qu'à la période embryonnaire, pendant les métamorphoses ; à l'époque du développement parfait, la desquamation est continuelle comme chez l'homme. Il en est de même chez les poissons, dont la cuticule se désagrège, absorbe de l'eau et forme à la surface du corps une matière glaireuse : celle-ci est également constituée par le produit de la sécrétion de certaines cellules épidermiques plus volumineuses que les autres (cellules de Leydig).

RÉGÉNÉRATION DE L'ÉPIDERME.

Les faits les plus curieux concernant cette question ont été fournis par l'étude des greffes ou transplantations épithéliales ; il n'y a donc que peu de chose à ajouter ici à ce que j'ai dit dans la première partie de ce travail.

Deux cas peuvent se présenter :

1° Le derme est intact ;

2° Le derme a été détruit plus ou moins complétement ou plus ou moins profondément.

Dans le premier cas, la régénération se fait complétement comme à la suite de l'application d'un vésicatoire volant ; ou dans les vésicules bulleuses après la chute de la pellicule.

La couche cornée est alors presque seule soulevée, et sa reproduction se fait par modification successive des cellules

superficielles de la couche muqueuse, comme dans l'état physiologique.

Si la couche muqueuse a été détruite profondément, la régénération paraît se faire de proche en proche, en commençant par les bords, et s'avançant, soit par zones, soit même par de véritables presqu'îles vers le centre de la perte de substance. Mais, le plus souvent, cette régénération ne résulte pas de dépôts épidermiques qui se forment directement dans le fond de la plaie ; elle tient à ce que l'épiderme tout entier se développe dans la profondeur (Kölliker).

Si nous examinons maintenant le second cas, celui dans lequel le derme a été plus ou moins complétement détruit, le phénomène devient plus complexe. Tous les auteurs, et surtout Panas, (1) répètent qu'on trouve alors à la surface de la cicatrice une pellicule épidermique nouvelle complète, mais qui ne présente ni saillies, ni dépressions, car le nouveau derme n'a pas de papilles. Il signale seulement le peu d'épaisseur de cet épiderme nouveau et sa fragilité. Mais on ne sait rien encore de bien précis sur la façon dont s'opère la régénération, si ce n'est qu'elle vient toujours du bord de la perte de substance par une espèce de bourgeonnement en nappes, de l'épiderme resté sain à la périphérie.

Cependant, Morat (2), dans son travail, cherche à en donner l'explication.

Plusieurs auteurs se sont occupé des différences de coloration des cicatrices, et par conséquent de leur épiderme, suivant les races.

Bichat et Cruveilher croyaient que les cicatrices des *nègres* étaient complétement blanches ; mais Béguin, chirurgien-major de la marine impériale qui a étudié avec soin les cicatrices des nègres, en tenant compte du genre et de la date de la blessure, ne partage pas cette opinion. Pour lui, les cica-

(1) Panas. *Thèse d'agrégat.*, 1863, p. 8.
(2) *Loc. citat.*

trices qui succèdent à de grandes déperditions de substance se colorent graduellement, et en général, finissent par acquérir après un temps variable une couleur plus ou moins foncée, tantôt plus noire, tantôt moins noire que celle de la peau environnante.

Deschamps (1), dans son mémoire sur les cicatrices des races humaines, n'admet pas complétement les conclusions de Béguin qu'il trouve trop absolues. Pour lui, les cicatrices des nègres sont naturellement noires et par exception blanches ; elles restent blanches, surtout quand elles ont été soumises à des violences extérieures prolongées (Béguin). Labat assure avoir observé des cicatrices incolores après de fortes brûlures chez le nègre.

Dans la *race blanche* les cicatrices ordinairement blanches peuvent devenir accidentellement colorées. On trouve dans Celse (2), qui s'est beaucoup occupé des cicatrices colorées et de leur traitement, des renseignements très-curieux sur ce sujet.

Fabrice d'Aquapendente décrit des cicatrices noires, noirâtres, citrines, vertes, rouges, livides et blanches.

D'après les auteurs du compendium et Follin (3), on voit parfois des cicatrices noires survenir à la suite de plaies pansées avec du taffetas d'Angleterre noir. Ces auteurs ne désignent pas quel est le tissu qui était la cause de cette coloration; Panas (4), en parlant de ces faits, ajoute : « Il est à présumer qu'en pareil cas, une certaine partie de la substance colorante du taffetas s'est insinuée dans la solution de continuité et reste enfermée dans le tissu cicatriciel, comme

(1) Deschamps. Mémoire sur les cicatr. color. et incol. des races humaines. *Union médicale*, 1861.

(2) Celse, livre V, sect. 26, p. 291, édition Fouquier et Rathier.

(3) Follin, *Pathol. externe*, t. I, 361.

(4) Panas, *Des cicatr. vicieuses et des moyens d'y remédier*. Thèse d'agrégat., 1863, p. 31.

cela arrive pour les grains de poudre incrustés dans l'épiderme. »

De Quatrefages (1) relate certains faits d'après lesquels des cicatrices noires se développeraient chez des blancs, principalement dans certaines contrées, telles que l'Abyssinie et Madagascar.

COLORATION DE L'ÉPIDERME.

La coloration de l'épiderme est extrêmement variable, et pour indiquer une différence nette entre ses principales variétés, nous étudierons ses modifications selon les races, selon les individus, selon les différents points du corps, et enfin, dans certains cas pathologiques. D'une façon générale, la coloration de l'épiderme tient à la présence plus ou moins abondante de granulations pigmentaires propre à la couche muqueuse.

On peut ajouter de plus que ce sont les cellules les plus profondes, celles qui sont appliquées immédiatement sur le derme qui sont les plus colorées, et enfin que cette matière colorante diminue dans les cellules de cette couche à mesure qu'on se rapproche de la superficie. Nous n'avons pas besoin d'ajouter que les cellules de la couche cornée ne contiennent plus aucune trace de pigment.

Distinction des races, suivant la coloration.

On distingue, au point de vue de la coloration de l'épiderme et par suite de la coloration générale de la surface du corps, quatre races assez distinctes (2) :

1° *Race noire* ou *éthiopienne* :

(1) *Compte rendu de l'Acad. des sciences*, 11 juin 1860.

(2) Une citation de Pruner bey extraite de Vogt montrera bien l'importance réelle de la coloration de la peau dans l'étude des races humaines : « La couleur noir

2° *Race rouge* ou *indienne ;*

3° *Race jaune* ou *mongole ;*

4° *Race blanche* ou *caucasique.*

A propos de la différence de coloration des différentes races, il est important de savoir si elle est due :

Soit à l'accumulation plus abondante de pigment dans chacune des cellules profondes, soit à la plus grande quantité de cellules pigmentaires dans les couches successives, soit enfin à la qualité elle-même des pigments.

Les différents auteurs qui se sont occupés de ces questions ne les ont pas toutes résolues de la même façon.

Les uns, et ce sont les plus nombreux, la considéraient comme le résultat de l'absence ou de l'abondance, au contraire, des granulations pigmentaires.

Sappey (1) n'adopte pas cette opinion, et étudiant comparativement les cellules pigmentaires dans la race noire et dans la race blanche, il arrive à cette conclusion :

« Dans toutes les races, les cellules pigmentaires sont constituées suivant le même type ; dans toutes, elles se composent des mêmes éléments ; dans toutes, les granulations colorées sont également nombreuses ; seulement à mesure que se rapproche la noire vers la blanche, elles s'atrophient de plus en plus au point de se réduire à l'état de simples molécules, et semblent alors disparaître ; en s'atrophiant, elles se déforment ;

velours est excessivement rare : ordinairement ce sont différentes nuances de brun, qui produisent entre elles de fort beaux tons, ou de gris qui ont alors toujours un affreux aspect cadavérique. Mais si le pigment, qui est disposé dans la peau, et souvent même dans les organes internes du nègre, paraît être de même nature que la matière colorante des taches de rousseur et des points bruns de la peau des Européens, cela ne veut pourtant pas dire que jamais un Européen hâlé par le soleil, jauni par une maladie de foie, ou noirci par le mal des vagabonds ou par la faim, parvienne à ressembler aux variétés claires de la race nègre. La distribution égale de la couleur sur le corps entier, son état de saturation, pour ainsi dire, sur les points aussi bien couverts que découverts du corps, rendront toujours facile la distinction sous ce rapport même à l'exclusion des autres caractères. »

(1) Sappey, *Anat. descript.*, t. III, p. 580.

et en se déformant elles perdent leur réfringence, cause première de leur coloration. »

On voit donc que pour cet auteur la grande différence consiste dans le volume et la réfringence des granulations de la cellule pigmentaire. Elles deviennent tellement petites dans les cellules de la race blanche, qu'il faut une observation très-attentive pour les découvrir.

Dans les races intermédiaires, les granulations augmentent ou diminuent de volume suivant qu'elles se rapprochent plus de la race noire ou de la race blanche.

Legros (1) prétend que la peau du nègre est envahie par le pigment noir, celle du mongol (race jaune) par le pigment jaune, celle du peau-rouge (indien) par le pigment rouge.

Quant à la plus grande abondance des cellules par couches successives, nous voyons seulement Todd et Bowman (2) insister sur ce fait : que la couleur plus foncée de la peau dans certains points, paraît tenir à la quantité plus considérable de matière colorante dans toutes les couches. De même que nous verrons la coloration de la peau se modifier sous des influences très-diverses, telles que l'exposition à l'air et à la lumière, la grossesse, etc., de même, nous devons signaler une différence selon les âges : la plus curieuse est celle qui regarde le nègre à sa naissance.

« Le nègre nouveau-né ne présente pas la couleur de ses parents : il est d'un rouge mêlé de bistre et moins vif que celui du nouveau-né d'Europe. Cette couleur primitive est cependant plus ou moins foncée selon les régions du corps. Du rougeâtre, elle passe au gris d'ardoise, elle correspond enfin à la couleur des parents, plus ou moins promptement, selon le milieu dans lequel le négrillon grandit. Dans le Soudan, la métamorphose, c'est-à-dire le développement du

(1) Legros, in annotat. Richet. *Traité prat. d'anat. chirurg.*, 1873, p. 10.
(2) *Anat. physiol.*, t. I. p. 415.

pigment, est ordinairement achevée au terme d'une année, en Égypte, au bout de trois ans seulement (1). »

On connaît très-bien les distinctions à établir au point de vue de la coloration de l'épiderme entre les individus d'une même race, tels que les blonds, les bruns, les roux, etc.

Différences dans certains points du corps et sous des influences diverses. — L'épiderme des organes génitaux, du mamelon, est toujours plus coloré que sur le reste du corps. Cette distinction, qui représente une loi presque absolue, est stable, tandis qu'on peut en établir une grande quantité d'autres qui reposent sur des causes passagères ; aussi sont elles-mêmes extrêmement variables.

Comme le dit Larcher (2) : « Le marin, par exemple, à quelque nation qu'il appartienne, a toujours l'épiderme proprement dit plus ou moins noir, et d'une manière générale, tous ceux qui ont passé quelque temps sur les bords de la mer en reviennent toujours avec une peau plus ou moins basanée. Mais il n'y a rien de commun entre cette couleur d'emprunt, acquise par l'épiderme proprement dit, et la couleur caractéristique du pigment se transmettant d'âge en âge sous les climats les plus différents. Il semble bien évident que l'épiderme et le pigment qui colore les cellules du corps muqueux sont réciproquement dans les conditions d'une parfaite indépendance. La dépouille épidermique d'un reptile abandonnée à elle-même, et retraçant encore la forme de l'animal, est incolore, transparente. Quant aux cellules pigmentaires, un épiderme nouveau les recouvre déjà ; leur coloration aussi est déjà plus vive ou plus intense ; plus que jamais alors, le serpent noir est noir, le lézard vert est vert, etc. »

Le hâle qui colore le blanc peut quelquefois décolorer le nègre.

(1) Pruner-bey *in* Vogt, *Leçons sur l'homme*.

(2) Larcher, *Du pigment de la peau dans les races humaines*. (*Journal* de Robin, 1867, p. 42.)

Pour Sappey (1), l'influence de l'air, du soleil, provoquerait une hypertrophie temporaire du pigment. Les taches de rousseur, la coloration noire passagère de l'aréole du sein et de la ligne blanche chez la femme pendant la grossesse, ainsi que la coloration brune de la face au même moment, seraient des phénomènes du même ordre.

Colorations plus foncées dans les phénomènes pathologiques. — La maladie d'Addison offre un type de cette augmentation de coloration généralisée. La généralisation de la coloration peut s'étendre même à l'épithélium des muqueuses, faisant suite au corps muqueux de la peau, telles que la conjonctive, la muqueuse buccale, etc. C'est toujours dans la couche muqueuse du réseau de Malpighi que se trouve accumulée la matière colorante. Une ligne de démarcation bien tranchée, qui suit les couches du corps muqueux, sépare les couches bronzées des couches intactes ; disposition analogue à celle qu'on trouve chez les nègres et les hommes de couleur; toutefois, dans les cas où ce phénomène est très-prononcé, la pigmentation peut atteindre l'épiderme dans ses couches les plus superficielles, mais il n'existe rien que deux ou trois observations de ce genre dans la science (B. Ball (2).

Un grand nombre de faits curieux de coloration anormale de l'épiderme trouvent leur place ici ; la coloration de la peau par le nitrate d'argent à la suite d'un long traitement de l'ataxie locomotrice par ce sel ; la coloration de l'épiderme en brun noir chez les plombiques, à la suite de l'usage des bains sulfureux. Fourcaud de l'Espaguery (3) et Bérenger-Féraud (4) observent et rapportent des cas de coloration persistante de la peau par des lavages et des frictions au sous-acétate

(1) *Loc. citat.*

(2) B. Ball. Article Bronzé (maladie), *Dict. encyclop. des sciences med.*, t. XI, page 81.

(3) *Gazette des hôpitaux*, 1863, p. 156.

(4) *Gazette des hôpitaux*, 1864, p. 16.

de plomb, suivies d'emploi de bains sulfureux. Dans le cas de Bérenger-Féraud, la coloration persista plus de deux ans. Il est certain que dans ces cas il se fait dans l'épiderme un dépôt de sulfure de plomb noir.

Les cas de coloration pathologique de la peau sont extrêmement nombreux et constituent tantôt une caractéristique de la maladie connue sous le nom de maladie d'Addison et tantôt ne sont qu'un phénomène accessoire.

L'ictère est le résultat du dépôt de la matière colorante de la bile dans tous les tissus et également dans la couche profonde de l'épiderme; cette matière colorante subissant des modifications chimiques qui amènent des colorations variant du jaune intense au brun, en passant par le vert. On ne connaît pas d'une façon très-nette la cause de cette coloration spéciale de l'épiderme et de la peau qui constitue la coloration cachectique. Enfin, pour terminer, nous dirons que Érasme Wilson (1) signale l'épuisement nerveux et l'hypochondrie comme jouant un grand rôle dans la production de pigmentations anormales. Cet auteur signale également dans certains cas pathologiques une coloration bleue.

Beigel (2) a signalé la coïncidence fréquente de pigmentation exagérée de la peau avec certaines affections du système nerveux.

Epiderme dans la série animale.

Chez les animaux les plus inférieurs, il y a homogénéité de structure entre les parties superficielles et sous-jacentes du corps : il en est de même chez l'embryon humain. Mais si l'on remonte dans l'échelle des êtres, ou si l'on examine l'être à mesure qu'il se perfectionne, on voit cette homogénéité

(1) Bright, *Medical Journal*, janvier 1863, p. 4 et 30.

(2) *Albinismus und Nigrismus*, par Beigel. *Virchow's Archiv.*, XLIII, 4, p. 529 et XLIV, 4, p. 382. 1868.

disparaître, les parties superficielles se condenser en constituant un revêtement particulier, le tégument. Le tégument, et l'épiderme en particulier, au point de vue anatomique, peut donc être considéré comme un organe de perfectionnement. D'autre part, tandis que la peau, chez les vertébrés, joue surtout un rôle protecteur et ne leur fournit que secondairement des organes appropriés à la défense, chez les invertébrés elle constitue la charpente du corps, le véritable squelette; et si l'on descend plus bas dans la série animale, on voit ce tégument devenir l'organe locomoteur, respirateur, etc., et jouer le rôle principal dans la vie de l'individu. De sorte qu'on peut dire qu'à cette simplification de structure correspond une complexité de fonctions.

L'épiderme, chez l'homme, est constitué par deux couches. Ces deux couches restent séparables dans presque toute la série animale, et ce n'est que chez les zoophytes les plus inférieurs qu'on ne trouve plus qu'une simple surface distincte du reste de l'individu par la présence de cils vibratiles abondants, surtout autour de la cavité buccale, et appropriée aux fonctions de locomotion, de nutrition et de respiration.

Chez les actinies l'on rencontre, dit Milne Edwvards, un épiderme composé de deux couches : 1° L'une superficielle, transparente, à cellules arrondies, faiblement unies entre elles; 2° L'autre profonde, à cellules pigmentaires.

Ces deux couches épidermiques, pour peu qu'elles soient distinctes, conservent dans toute la série animale les caractères différentiels si tranchés qu'elles présentent chez l'homme, l'une profonde, jeune, vivante, constituant par sa structure et ses fonctions l'épiderme proprement dit; l'autre ancienne, privée de vie, résultant en quelque sorte du résidu de la première.

Mais dans chaque espèce animale, chacune de ces deux couches subit des modifications particulières appropriées à ses nouvelles fonctions, et que nous allons rapidement passer en revue.

La couche de Malpighi, partie vivante de l'épiderme, est le siége de la pigmentation qui donne à l'homme sa couleur; c'est elle également qui contient le pigment chez les divers animaux. C'est elle qui constitue la substance fondamentale des poils et des tubes qui forment par leur réunion le sabot du cheval, la corne de la vache. La cuticule épidermique, celle qui tombe et se renouvelle, constitue l'étui.

C'est encore dans la couche de Malpighi ou son analogue dans la série animale que se passent les phénomènes de chitinisation et de calcification (insectes et crustacés). Là se développent les écailles du poisson, l'écaille de la tortue, l'écaille des mollusques.

Enfin, c'est à une hypertrophie pathologique des éléments de cette couche qu'est due la formation des perles.

La lamelle la plus superficielle de l'épiderme qui se dessèche et se désagrége constamment sous l'action de l'air, et qu'on appelle cuticule ou couche cornée, se retrouve dans beaucoup d'espèces animales.

Chez les poissons, on la trouve recouvrant les écailles et se mêlant à la viscosité sécrétée par des utricules volumineuses et profondes.

Chez l'huître, la coquille est recouverte par une couche mince d'épiderme ordinaire, véritable cuticule, en continuité avec celle des parties adjacentes et molles du tissu sous-cutané : c'est ce qu'on appelle le drap marin. Ces mêmes cellules superficielles, desséchées et désagrégées, recouvrent comme une fine poussière les ailes du papillon et leur donnent par des jeux de lumière leurs tons irisés.

Souvent, chez les articulés, tandis que la couche plus profonde devient écailleuse ou se chitinise, cette cuticule superficielle reste molle et recouvre la carapace comme un vernis. C'est la cuticule qui porte les cils vibratiles. Chez tous les animaux à couche pigmentaire elle sépare cette couche des

milieux extérieurs, et son épaississement exagéré peut enlever à la peau sa coloration.

Cette couche superficielle est formée de kératine, matière azotée ressemblant beaucoup à l'albumine coagulée.

Chez certains animaux, ces cellules cornées s'hypertrophient normalement et constituent par exemple les châtaignes de la face interne des jambes du cheval, les plaques écailleuses de la queue des rats, les callosités ischiatiques de certains singes.

Cette même hypertrophie pathologique constitue les cors et les durillons de l'homme, et peut, chez le nègre, enlever à la peau sa coloration foncée en recouvrant d'une couche trop épaisse la couche pigmentaire sous-jacente.

Enfin, pour terminer ce qui a trait à la transformation de l'épiderme dans la série animale, nous rappellerons que la partie solide de certains zoophytes, le corail, les mailles de l'éponge, par exemple, est constituée par un véritable épiderme solidifié par l'adjonction de parties calcaires ou d'éléments élastiques, cornés, assez analogues à la soie.

Mais il ne faut pas confondre avec le tissu épidermique la couche tégumentense de certains rhizopodes. Ce tégument membraneux est constitué par une membrane gluante, excrétée, laquelle ramasse des grains de sable ou autres corpuscules étrangers, les agglutine et devient ainsi une enveloppe résistante. Il y a quelque chose d'analogue dans la conformation de la coque solide des arcelles et de certains mollusques.

Appendices épidermiques.

Les poils et les ongles sont des produits épithéliaux comme l'épiderme : c'est à ce point de vue que nous croyons devoir en parler ici. Quant aux glandes sébacées et sudoripares, leur rôle physiologique, leur développement et leur rapport avec

l'épiderme justifient un rapprochement que sembleraient n'autoriser de prime abord ni leur structure, ni leur situation. C'est pourquoi nous en dirons aussi quelques mots. Dans tous les points de leur histoire, depuis leur naissance jusqu'à leur mort, par leur structure comme par leurs usages, les poils et les ongles présentent avec l'épiderme l'analogie la plus complète : et cette analogie devient plus frappante encore, si on poursuit la comparaison dans l'échelle des êtres.

Le tégument externe présente en quelque sorte deux surfaces : l'une extérieure, libre, qui est le siége de formation de l'épiderme ; l'autre rentrante, formée de dépressions plus ou moins profondes, plus ou moins nombreuses, où s'implantent les poils et les ongles.

Les dépressions qui logent les poils s'appellent follicules.

La meilleure idée qu'on puisse se faire d'un follicule est de supposer que les deux couches tégumentaires aient été refoulées sur certains points en forme de godet, puis que le fond de ce godet se soit soulevé de façon à former un bouton pédiculé entouré d'un sillon circulaire. Si l'on examine la structure de ces différentes parties, saillies ou enfoncements, on y retrouve tous les éléments des deux couches tégumentaires.

C'est l'épiderme refoulé qui forme le fond du sillon, se continuant d'une part avec l'épiderme de la surface dermique, d'autre part, arrivé au fond du sillon, se relevant sur la saillie centrale en changeant un peu d'apparence. En effet, les cellules s'aplatissent, perdent leur noyau, et constituent une mince pellicule qui remonte jusqu'au dehors, formant au poil une véritable gaîne écailleuse.

Au-dessous de ce revêtement épidermique du follicule pileux qu'on nomme épiderme du follicule dans le sillon, gaîne interne de la racine sur la proéminence, on rencontre partout le chorion tégumentaire, composé de tissu conjonctif *vasculaire* et d'une *tunique amorphe ;* c'est ce chorion qui constitue

le *bulbe* qui soutient et nourrit la racine du poil, comme le derme nourrit et soutient l'épiderme.

De même que l'épiderme proprement dit, l'épiderme folliculaire peut être séparé en deux couches : l'une externe, analogue à la couche muqueuse de Malpighi, pigmentée comme elle (Kölliker l'appelle plus spécialement épiderme du follicule); l'autre interne, cornée, mais différant assez notablement de la cuticule épidermique, et diminuant d'épaisseur à mesure qu'elle s'enfonce dans le follicule. Sur la racine du poil, l'*analogue* de la couche de Malpighi est la substance molle, muqueuse, à cellules nucléées et peu cohérentes, qu'on regarde comme formant en propre la racine du poil ; la couche cornée s'y continue également en devenant la pellicule ou gaîne de la racine.

Si nous poursuivons cette comparaison dans la tige du poil, nous retrouvons encore les mêmes éléments : la cuticule du poil, composée de cellules aplaties, imbriquées, incolores, *représente* la couche cornée; la substance fondamentale, à cellules allongées, *donnant* au tissu une apparence fibroïde, pigmentaire, représente le corps de Malpighi, sauf la couche la plus profonde, qui trouve son analogue dans l'axe du poil formé de cellules polygonales.

Les poils diffèrent beaucoup entre eux par leur longueur et leur consistance, sans parler de leurs différences selon les régions du corps.

Caractères extérieurs des poils. — La qualité des cheveux en consistance et en forme est un caractère très-important. Pruner-Bey a constaté que plus le cheveu est aplati, plus il s'enroule; que plus il s'arrondit, plus il devient lisse et roide. Les Papous, d'une part, les Japonais de l'autre, présentent les deux extrêmes.

La température a beaucoup d'influence sur le développement relatif des poils longs et roides, ou jarres, et des poils courts et soyeux, ou duvet des animaux. C'est ainsi, par

exemple, que les chevaux arabes ont le poil court et brillant, et que les chevaux de Norwége ont la toison longue et touffue.

Nous verrons tout à l'heure la même influence s'exercer sur la coloration.

La différence de consistance tient aussi au développement relatif de la moelle et de l'écorce. Les soies roides du porc sont pauvres en substance médullaire ; la substance corticale est au contraire très-mince dans les poils de la chèvre. Les épines de quelques mammifères sont de véritables poils à écorce très-épaisse. Chez certains rongeurs même (Échimyo) il existe des épines mêlées aux poils ordinaires.

La coloration des poils est due au pigment que renferment les cellules de leur couche fondamentale. Elle est influencée aussi par la présence de vacuoles remplies d'air dans la substance médullaire et même *corticale*. Ces vacuoles sont surtout abondantes dans les cheveux blancs.

La couleur des poils varie d'une partie à l'autre du corps. Chez presque tous les mammifères elle est plus intense à la face dorsale qu'à la face inférieure du corps, moins exposée à la lumière.

Mais elle diffère surtout d'une race à l'autre. On peut rapporter la coloration des cheveux à trois types principaux : le blond, le noir et le rouge-feu. Le blond est spécial aux hommes du Nord ; le noir aux méridionaux. Les cheveux rouges contiennent une huile d'un rouge jaunâtre, les cheveux noirs une huile d'un gris verdâtre qu'on en peut extraire au moyen de l'alcool.

Le genre de vie semble influencer la répartition des couleurs sur les poils des animaux. Les taches sont réparties symétriquement chez les animaux à l'état sauvage ; elles sont irrégulières chez les animaux domestiques. C'est dans les pays chauds que les couleurs sont les plus vives. Dans les

pays froids, les poils sont d'un brun roux en été, grisâtres ou même blancs en hiver (ours polaires, albinos).

Le système pileux jouant surtout un rôle protecteur, il n'est pas étonnant que la terre, le climat, le genre de vie, exercent sur lui une énorme influence.

Si on l'examine dans la série animale, on voit qu'il ne fournit pas seulement une protection contre la déperdition de la chaleur, mais que c'est à lui qu'appartiennent des armes d'espèces diverses : piquants du porc-épic, cornes du rhinocéros, qui ne sont que des poils agglutinés. Plus bas encore, dans l'échelle des êtres, il s'approprie à des rôles plus nombreux encore, protection, locomotion et même respiration, en modifiant sa structure. Chez les chétopodes, il y a trois sortes de poils, lamelleux, longs et résistants, chaque genre étant approprié à une fonction (protection, locomotion et défense).

Aux poils sont annexés directement deux sortes d'organes :

1° De petits muscles *arrectores pili,* qui vont du derme à la face profonde du follicule. Ces muscles se retrouvent dans beaucoup des transformations que subit le poil, en compliquant son usage, dans la série animale. Ils existent dans les épines du hérisson, ils sont annexés au piquant du porc-épic, aux poils des chétopodes, etc....

2° Les *glandes sébacées,* dont les culs-de-sac glandulaires, sont plus ou moins profondément situés n'appartiennent pas à l'épiderme ; mais ces glandes naissent en même temps que les poils, par des bourgeonnements du bulbe pileux. Elles s'ouvrent dans le follicule, dont le revêtement épithélial se prolonge dans leur cavité avec ses deux couches. Leur produit de sécrétion, sorte de desquamation des cellules les plus internes de leurs culs-de-sac, très-riche en matière graisseuse (matière sébacée), est d'abord versé dans la cavité folliculaire, il s'écoule ensuite au dehors, en lubrifiant la racine du poil, le poil lui-même et se répandant sur la peau. Les

glandes sébacées peuvent d'ailleurs exister dans des régions où il n'existe pas de poils. Leur volume est en raison inverse de celui des poils.

Le sabot du cheval est un véritable organe pileux, formé par la juxtaposition de cylindres pileux. Une des preuves de cette analogie est la présence de glandes sébacées, placées sous la fourchette, destinées à lubrifier le sabot.

Peut-être pourrait-on rapprocher des follicules sébacés ces utricules épidermiques qui revêtent les écailles du poisson, et sécrètent une matière visqueuse, laquelle mêlée à l'eau et à la désagrégation des cellules les plus superficielles, constitue l'enduit glaireux du poisson.

Des glandes analogues se retrouvent aussi chez les oiseaux aquatiques, et sont destinées à protéger contre le contact de l'eau, par la matière onctueuse qu'elles sécrètent, le plumage, en tout point analogue au système pileux de l'homme. Enfin, on peut encore rapprocher de la sécrétion sébacée la sécrétion de matières grasses (cire chez les abeilles), qui se fait par des pores de leur épiderme chitinisé.

L'histoire de l'*ongle* est en quelque sorte faite, lorsqu'on a fait celle du poil. Tous deux, en effet, n'étant que des modifications des produits épidermiques, se ressemblent et se touchent dans cette analogie. On peut considérer l'ongle comme formé par un assemblage de poils modifiés et soudés ensemble. Les cornes du rhinocéros, les fanons de la baleine, les gros poils de la queue de l'éléphant sont en quelque sorte des intermédiaires entre ces deux types d'apparence si différents, le poil et l'ongle. Ces divers organes ne sont en effet que des poils agglutinés. On voit la queue du lion terminée par un ongle véritable. Si l'on examine l'évolution et la structure de l'ongle, cette ressemblance devient frappante.

Comme les poils, les ongles commencent à se former vers le troisième mois de la vie fœtale. Aux dépressions du derme

constituant le follicule, répondent d'autres dépressions, constituant le début de l'ongle, qui n'est qu'un follicule tronqué, aplati, réduit en quelque sorte à son fond. Aux papilles du poil, correspondent les papilles de l'ongle, rangées en séries linéaires, recouvertes d'une couche épithéliale molle, qui représente la racine proprement dite du poil, et dont les cellules tour à tour vieillies, desséchées et aplaties, constituent en s'amassant à la superficie, la substance cornée de l'ongle, l'ongle proprement dit. Ces écailles, d'ailleurs, qui de-prime abord ressemblent si peu aux cellules de l'épiderme, présentent les mêmes réactions chimiques. Comme elles, elles offrent un noyau aplati, desséché, qui ne reparaît qu'en les faisant bouillir dans un alcali concentré.

L'ongle, comme l'épiderme, comme le poil, est pigmenté. C'est dans sa couche muqueuse, correspondant à la couche de Malpighi, que ce pigment est renfermé. D'après Béclard, cette couche est noire chez le nègre, et cette coloration qui résiste au croisement avec le blanc donne au sang-mêlé un cachet original.

Kölliker a également constaté le pigment dans les jeunes cellules.

L'usage des ongles est protecteur, comme celui des poils. Ils donnent aux extrémités des membres une certaine résistance. Aux pieds ils favorisent la locomotion ; aux mains, ils rendent plus faciles le toucher et la préhension. Ils sont, en général, chez les animaux, situés aux parties correspondant aux pieds et aux mains de l'homme, cependant ils peuvent naître dans d'autres endroits. La queue du lion est terminée par un ongle véritable développé au milieu des poils ; l'étui des cornes du bœuf est de même nature.

Enfin, pour terminer l'histoire de ces deux appendices épidermiques, nous rappellerons que, soumis aux mêmes lois de développement et d'accroissement que l'épiderme, ils se renouvellent comme lui. Ils prennent part à la desquamation continue

de la couche cornée chez l'homme, et sont rejetés au dehors avec le vieil épiderme. Ils prennent part à la mue chez tous les animaux sujets à ce phénomène. L'accomplissement de ce même acte physiologique doit donc aussi les faire rapprocher des plumes qui se renouvellent comme eux et sont destinées aux mêmes usages, des écailles de l'huître, de la carapace des crustacés ; l'analogie de développement et de fonctions étant la preuve de l'analogie de nature.

Il nous reste à parler des *glandes sudoripares* ou sudorifères (Sappey).

Ces glandes situées sous le derme, dans le tissu cellulaire sous-cutané, n'appartiennent pas à proprement parler au revêtement épidermique du corps. Mais elles en sont cependant une dépendance par leur canal excréteur qui se continue à travers l'épiderme et s'ouvre à sa surface ; par leur fonction qui consiste à verser à la surface de la peau un liquide qui se mêle à la desquamation épidermique, et favorise ainsi son élimination, et enfin, par leur développement.

Ces glandes sont exceptionnellement nombreuses. Il y en aurait au moins deux millions d'après Krause. Elles siégent à des profondeurs assez inégales : à l'aisselle, elles sont immédiatement sous le derme et trois fois plus grosses qu'ailleurs. Cette région offre encore à ce point de vue d'autres particularités que nous signalerons plus loin.

La glande sudoripare consiste en un glomérule sous-cutané dont je ne m'occuperai pas, et un canal excréteur présentant comme paroi : une couche de substance amorphe, revêtue d'un épithélium polygonal (voyez *épithél. sphéroïdal.*)

Ce canal traverse le derme et, arrivé sous l'épiderme, s'enfonce dans la couche de Malpighi, en décrivant des spirales caractéristiques jusqu'à la surface externe où il s'ouvre.

Ces glandes, découvertes par Breschet en France, Purkinje en Allemagne, commencent à se former vers le cinquième

mois de la vie embryonnaire, elles ne semblent être dans le principe que des prolongements de la couche muqueuse de l'épiderme ; les prolongements, en forme de bouteilles s'enfoncent peu à peu sous le derme, et arrivent ainsi dans le tissu cellulaire sous-cutané. Ce mode d'origine, à peu près incontestable, justifie les quelques mots que je leur consacre en ce moment.

Elles présentent à l'aisselle, outre leur grosseur, quelques particularités : leur canal excréteur est très-court et droit. La sueur de l'aisselle est alcaline, tandis qu'elle est acide partout ailleurs. Robin a vu une fois ces glandes de l'aisselle pleines d'une matière colorante d'un noir violet foncé. Les granulations contenues dans cette matière variaient depuis un diamètre presque imperceptible jusqu'à 4 μ. Elles devenaient bleu foncé au conctact de l'acide sulfurique ; l'ammoniaque ne les dissolvait pas.

Les glandes sudoripares n'existent que chez les vertébrés. Ce sont des glandes de cette nature, mais peu développées, que Breschet et Roussel de Vauzème, en les découvrant, avaient prises pour des organes producteurs de l'épiderme (glandes blennogènes).

Fonctions de l'épiderme.

Les propriétés de l'épiderme en tant que *tissu* ont été étudiées spécialement dans les chapitres qui précèdent : genèse, développement, nutrition, régénération. Je dois donc l'étudier ici en tant qu'organe.

Me plaçant à ce point de vue, je puis le considérer chez l'homme ou les animaux élevés dans l'échelle animale, comme un organe à triple fonction :

1° Fonction glandulaire ;

2° Fonction tégumentaire ;

3° Fonction sensorielle.

Il eût été très-intéressant d'étudier l'épiderme végétal parallèlement à l'épiderme animal, mais c'eût été dépasser les bornes d'un sujet déjà trop étendu. La même raison fait que je ne puis rien ajouter à ce qui a été dit sur les fonctions si diverses du tégument depuis les groupes les plus inférieurs du règne animal jusqu'à l'homme. Je redirai seulement avec Longet (1), que le caractère des organismes inférieurs étant d'offrir une certaine homogénéité, une ressemblance plus ou moins complète entre toutes les parties, on suppose que partout la substance générale du corps jouit, en quelque sorte, de toutes les propriétés physiologiques qui sont dévolues à des portions distinctes dans les animaux plus élevés, et que les diverses fonctions essentielles à la vie sont remplies à la fois par les mêmes organes. Aussi voyons-nous certains animaux, les acalèphes, par exemple, respirer exclusivement par la peau.

Fonction glandulaire. — Que dire des glandes sudoripares? Bien qu'on les voie apparaître, dès le cinquième mois de la vie embryonnaire, dans la couche muqueuse de Malpighi, et qu'elles soient, par conséquent, d'origine épidermique, elles ont, chez l'être développé, une situation et des usages tels, que je ne puis les rattacher à l'épiderme, et que leur étude ne saurait m'occuper. En versant leur produit à la surface de la peau, elles y donnent lieu à une évaporation qui régularise la chaleur animale, et nous permet de résister aux températures excessives. D'autre part, la sueur, imbibant les cellules avec lesquelles elle entre en contact, les rend plus molles, et favorise ainsi leur desquamation (Küss). Tels sont les seuls faits que je veuille rappeler ici.

Mais ne faut-il pas voir, dans le corps muqueux de Malpighi, une véritable glande vasculaire sanguine, étendue sur une vaste surface? Là, en effet, comme dans les glandes, le

(1) Longet, *Traité de physiologie.*

pouvoir absorbant est développé à son maximum d'intensité. Pour le démontrer, je n'ai qu'à rappeler les résultats de la méthode endermique, qu'on devrait plus justement appeler méthode *enépidermique*, suivant la remarque de Küss (1) ; et les diverses inoculations accidentelles, expérimentales ou thérapeutiques (vaccine). D'autre part, si les cellules de Malpighi transmettent au sang et à la lymphe les substances venues du dehors, n'empruntent-elles pas aussi à ces deux liquides des matériaux qu'elles devront élaborer, non-seulement pour se nourrir et arriver progressivement au terme de leur évolution, mais encore pour créer des produits nouveaux? Ce rôle d'élaboration dévolu aux cellules les plus profondes, à celles qui reposent directement sur les papilles et sont le plus près du sang, est manifeste chez les animaux qui sécrètent une substance tégumentaire spéciale destinée à former leur squelette.

Fonction tégumentaire. — Considéré comme tégument, l'épiderme a surtout un rôle de *protection*. A ce rôle important se rattachent :

1° La couche épidermique la plus superficielle, c'est-à-dire la *couche cornée* et ses dérivés.

2° Les innombrables glandes sébacées.

La couche cornée, mauvaise conductrice du calorique, s'oppose au refroidissement du corps. En tant que membrane de revêtement, inerte et momifiée, elle protége efficacement les parties profondes, tandis que la couche muqueuse, très-hygrométrique, perméable et vivante, est appelée, comme nous venons de le voir, à de tout autres fonctions.

La couche cornée doit en grande partie son imperméabilité aux glandes sébacées, qui par leur sécrétion en lubrifient la surface. Voyez en effet l'énorme épaisseur qu'acquiert parfois la couche cornée à la paume des mains et à la plante des pieds.

(1) Küss, *Leçons de physiologie*. Strasbourg.

C'est là cependant que l'épiderme, dans les conditions du moins où il peut absorber, se laisse pénétrer le plus facilement, ainsi que le prouvent les expériences de Reveil et de Larroque (1). C'est sans doute à l'absence des glandes sébacées dans ces deux régions qu'il faut attribuer cette rapidité relative dans l'absorption cutanée. C'est en partie au produit des glandes sébacées que nous devons de pouvoir impunément, dans le cours de nos études anatomiques, rester des jours entiers les mains plongées au milieu de matières putrides.

Ainsi Magendie put sans danger mettre pendant un certain temps du virus rabique en contact avec sa peau. Bien souvent, à Alfort, les vétérinaires plongent les mains dans le sang morveux ou farcineux, sans qu'il en résulte aucun accident.

A quelles limites s'arrête ce rôle protecteur de l'épiderme? C'est ce qu'il faut maintenant examiner. L'épiderme, en effet, se laisse traverser dans certaines conditions, cela est incontestable : 1° *de dedans en dehors*, par les gaz du sang; B. Ritter, en effet, a constaté, dans le bain, l'exhalation d'azote et d'acide carbonique (2); mais l'eau ne peut franchir dans ce sens la couche épidermique, et c'est ce qui explique la formation des *phlyctènes ;* 2° *de dehors en dedans*, et c'est ici que se place l'étude de l'*absorption cutanée*.

Le tégument offre dans la série animale des variétés d'organisation, qui ont la plus grande influence sur son aptitude à l'absorption. De même que, parmi les muqueuses, les unes jouissent au plus haut degré de la faculté absorbante, tandis que d'autres sont à peu près imperméables, la peau, suivant les propriétés physiques de ses revêtements, fonctionne tantôt comme une des membranes les plus perméables, tantôt comme un tégument que rien ne peut traverser. Entre ces deux ex-

(1) Larroque, *Absorption par la surface plantaire*, (*Journal de médecine*, 1867.)

(2) B. Ritter, *Verhalten der menschlichen Haut in Wasserbade. Archiv. für vors. Henk. III*, 2, p. 103.

trêmes, on trouve une foule d'intermédiaires (1). L'existence d'écailles ne rend pas la peau impénétrable à l'eau, mais il est probable, dit Milne Edwards (2), que l'absorption de ce liquide a lieu principalement par les espaces situés entre ces plaques solides.

Il suffit de rappeler les expériences de Rudolphi et Yeder sur les entozoaires, de Spallanzani sur les limaçons, de Treviranus sur les grenouilles, pour montrer la grande activité de l'absorption cutanée chez beaucoup d'animaux.

Chez l'homme, les choses ne se passent point ainsi. La question nous offre d'ailleurs plusieurs points à examiner :

1° L'absorption des substances gazeuses ou volatiles ;

2° L'absorption de l'eau ou des substances dissoutes ;

3° L'absorption des matières insolubles porphyrisées.

Dans les conditions normales, la peau absorbe les *gaz*. On voit qu'il se fait même un échange gazeux cutané.

Citons pour mémoire l'expérience de Bichat, bien qu'elle ne soit pas concluante. Mais celles de Lebküchner, de Chaussier, de Collard de Martigny, ne laissent aucun doute. Herpin rapporte qu'après un bain d'acide carbonique durant plusieurs heures, le sang veineux prend une couleur noire.

Les substances liquides ou solides, mais *volatiles*, sont également absorbées. Tels sont l'alcool, l'éther, l'iode, etc. Les travaux de Gubler, Hébert, Bouchut, Rabuteau, mettent ce fait hors de doute. Par de nouvelles et très-intéressantes expériences, Rœhrig (3) est arrivé au même résultat. Il a constaté, en expérimentant sur lui-même et sur les animaux, que, lorsqu'on suspend des matières médicamenteuses dans des véhicules volatiles et surtout rapidement volatiles, on obtient des effets thérapeutiques évidents.

J'arrive à l'absorption de l'*eau* et des *substances dissoutes*.

(1) Colin, *Traité de physiol. comparée*, t. II.

(2) Milne Edwards, *Leçons de physiol. comparée*.

(3) Rœhrig, *Arch. der Heilkunde*, sept. 1872.

La médication externe suppose l'existence de l'absorption; mais il faut remarquer, dit Küss avec juste raison, que dans ces cas on altère la peau par des actions mécaniques ou chimiques; aussi la question vraiment physiologique se réduit-elle à savoir si l'épiderme, *à l'état sain*, absorbe l'eau spontanément.

Cette question a eu le privilége d'éveiller l'attention des expérimentateurs; mais leurs résultats furent tels jusqu'à ces derniers temps, qu'ils ne servirent qu'à accumuler les contradictions. Plusieurs concluent à la non absorption dans les conditions que nous venons d'indiquer. Ainsi, des malades traités pour des affections cutanées par des bains prolongés, seraient restés immergés pendant des semaines et des mois sans qu'il y ait eu d'absorption.

P. Bert (1) arrive à une conclusion à peu près semblable. Toutefois, dit-il, cette conclusion doit être modifiée dans trois circonstances différentes qui ont trait :

1° A la longue durée du contact entre la peau et la substance médicamenteuse ;

2° A la propriété que peut avoir celle-ci, ou le menstrue employé, d'attaquer l'épiderme, de dissoudre la matière sébacée, ou d'irriter la peau ;

3° Au mode d'application (frictions, lotions, etc.).

Il rapporte les deux expériences suivantes dont la première n'est peut-être pas très-concluante :

Colin, après avoir arrosé pendant cinq heures la région dorso-lombaire d'un cheval avec une solution de cyanure de potassium, retrouva, au bout de quelque temps, le sel en assez grande quantité dans le sang de l'animal.

Parisot a constaté que 5 centigrammes d'atropine dissous dans 20 grammes de chloroforme et appliqués sur le front

(1) P. Bert, *in Nouv. dict. de méd. et chir.* (Absorption).

occasionnent, au bout de cinq minutes, une dilatation pupillaire très-manifeste ; la peau est rouge et brûlante.

Si, au lieu de chloroforme, on emploie l'alcool, la peau rougit un peu, et les pupilles se dilatent au bout de trente minutes ; enfin la dissolution dans l'eau acidulée ne produit aucun effet. Waller était arrivé antérieurement à des résultats analogues.

Les frictions favorisent considérablement l'absorption, comme l'indiquent les résultats qu'on obtient par la *méthode iatraliptique*. Ajoutons que certains médicaments (huile de croton) irritent la peau sans pénétrer dans le sang.

Enfin arrivent les récents travaux de Rœhrig (1) qui ont conduit leur auteur à nier, d'une manière formelle, la pénétration de substances liquides ou solides à travers l'épiderme *intact*.

Quant aux *substances finement pulvérisées*, si elles ne sont point volatiles, elles ne peuvent traverser la couche épidermique.

Fonction sensorielle. — Naguère encore, on pouvait considérer cette fonction comme purement passive en ce qui concerne l'épiderme, car les terminaisons nerveuses si remarquables qu'on a récemment découvertes au milieu des cellules du tégument n'étaient pas connues, mais seulement soupçonnées (Malgaigne). Aujourd'hui, il paraît démontré que l'épiderme est sensible par lui-même. Je ne reviendrai pas sur la disposition anatomique de ces filaments nerveux terminaux, sur lesquels j'ai déjà insisté.

Je veux seulement faire remarquer ici que cette sensibilité propre du revêtement épidermique explique mieux que toute autre théorie les sensations très-nettes que nous percevons à la suite des attouchements les plus légers, ceux d'une barbe de

(1) Rœhrig, *loc. cit.*

plume par exemple. Il était impossible d'invoquer, en pareil cas, la compression des corpuscules de Meissner contenus dans les papilles; on peut comprendre désormais qu'en effleurant l'épiderme et en ne touchant que lui, une sensation soit nettement perçue.

Mais l'épiderme joue aussi un rôle important dans l'exercice de la sensibilité du derme lui-même. Nous venons de parler de la compression des corpuscules de Meissner. C'est en effet à la vibration de ces petits corps intra-papillaires sous l'influence des contacts extérieurs, qu'on attribue la production des sensations cutanées. Ici, l'épiderme joue évidemment un rôle modérateur; il atténue les impressions trop vives, et prévient la douleur qui résulterait du contact direct des papilles. Cette fonction apparaît bien clairement dans les cas où le derme est dénudé, et devient, sous l'influence des moindres attouchements, le siége de douleurs excessives. Un fait anatomique remarquable la met aussi en évidence. C'est, en effet, à la paume des mains et à la plante des pieds, c'est-à-dire là où le sens du tact est le plus développé, que l'épiderme acquiert la plus grande épaisseur. Que la marche et les travaux manuels soient pour beaucoup dans cette disposition, je le veux bien; mais elle se remarque aussi chez le fœtus, et acquiert par là même une réelle importance physiologique. Il semble que l'épiderme s'étende en couches plus épaisses précisément dans les points où la sensibilité du derme est extrême, afin de modérer d'autant mieux les impressions de contact et de protéger plus efficacement les papilles cutanées.

D'ailleurs, si la sensibilité de la peau est généralement en rapport avec la délicatesse de son tissu, il n'en est pas moins vrai que les poils, les productions cornées ou calcaires dont elle est parfois revêtue ne l'empêchent pas d'être un organe de tact. Les parties qui, chez un grand nombre d'espèces, sont recouvertes par des productions épidermiques, n'en sont pas moins des parties sensibles. L'impression est tellement

peu dénaturée en traversant une couche épaisse d'épiderme, que Bouley (1), qui a peint sous des couleurs si vives la sensibilité tactile du pied du cheval, a pu dire que cet animal a la faculté de « voir par le pied ». De même, le bec des oiseaux, la carapace de la tortue, celle du tatou, les écailles du pangolin, les enveloppes solides des insectes, des crustacés, et même les coquilles des mollusques, en transmettant à la peau les impressions de contact, jouent encore un rôle dans l'exercice de la sensibilité.

(1) Bouley, *Traité de l'organisation du pied du cheval.*

FIN

EXPLICATION DE LA PLANCHE.

1. Epithélium uncléaire, surface de la muqueuse rectale d'un nouveau-né.
2. Deux cellules glandulaires de la mamelle au début de la lactation.
3. Cellules d'épithelium vésical (polymorphes).
4. Cellules polymorphes de l'epithélium vaginal.
5. Cellules pavimenteuses de la bouche.
6. Cellules pavimenteuses de l'urèthre enflammé : l'une d'elles semble en voie de scission.
7. Cellules pavimenteuses du vagin.
8. Cellule présentant une goutte sarcodique.
9. Cellules cylindriques du col utérin.

10 et 11. Cellules vibratiles du larynx d'un nouveau-né à des grossissement différents.

12. Coupe de l'épendyme au niveau du quatrième ventricule (d'après Mierzejewsky).

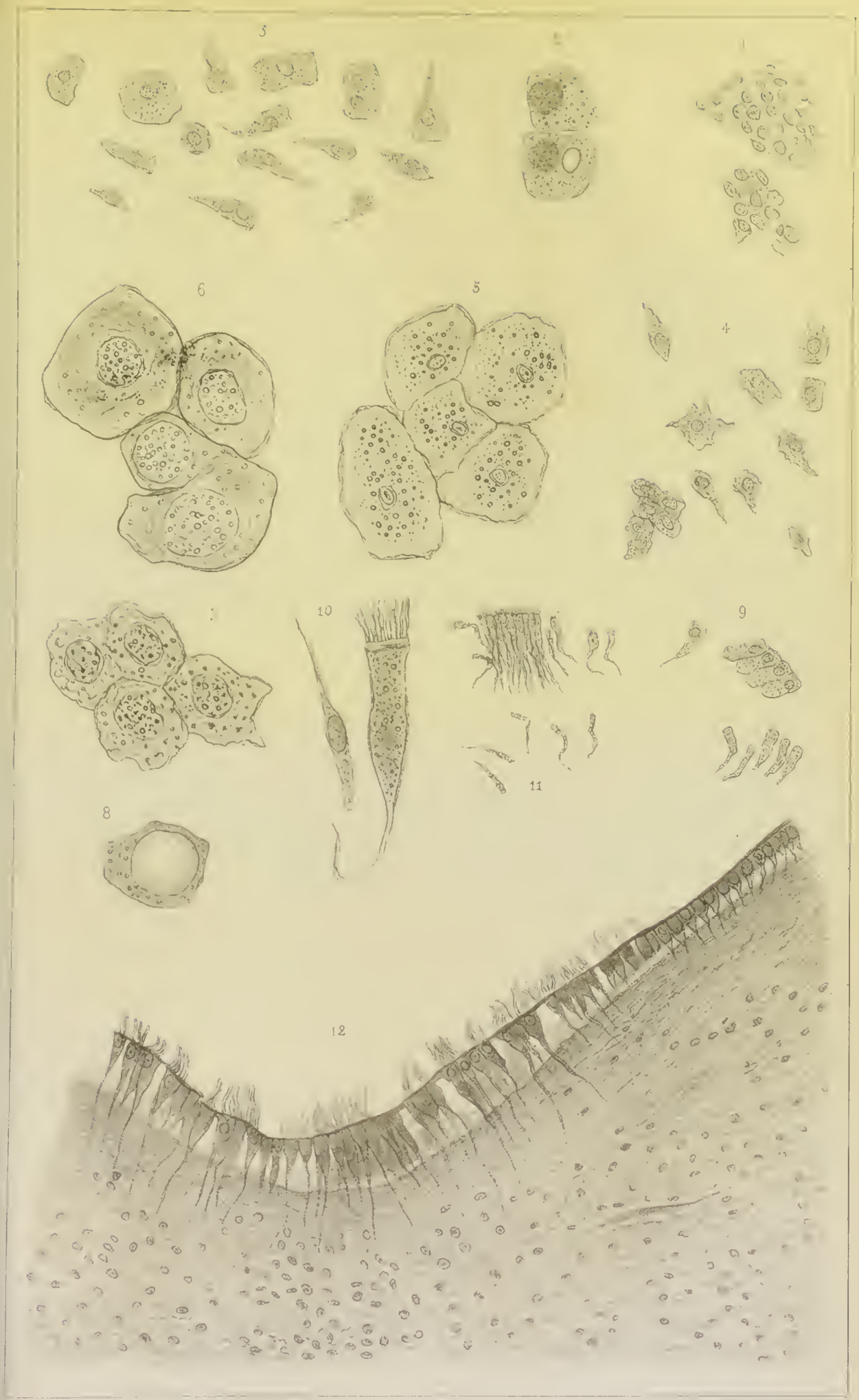

Henocques Renaut et Miercievsky del. F. Renaudot lith.

Imp. Becquet Paris